

# Acurácia da imagem ultra-sonográfica expandida no diagnóstico das obstruções arteriais do segmento infra-inguinal

Carlos Alberto Engelhorn<sup>1</sup>, Ana Luiza Engelhorn<sup>1</sup>, Marco Antonio Lourenço<sup>1</sup>,  
Renata Pullig<sup>1</sup>, Emerson Ribas<sup>1</sup>, Fausto Miranda Jr<sup>2</sup>, Emil Burihan<sup>2</sup>

**Objetivos:** Este trabalho tem como objetivo avaliar a correlação entre uma nova técnica de imagem ultra-sonográfica e a arteriografia digital no estudo das obstruções arteriais infra-inguinais, em pacientes adultos portadores de doença arterial obstrutiva crônica grave.

**Métodos:** Foram estudados, prospectivamente, pelo exame ultra-sonográfico com uma nova técnica denominada de imagem ultra-sonográfica expandida (IUSE), 50 membros inferiores de 29 pacientes. Os resultados da avaliação pela IUSE foram comparados, de maneira duplo-cega, ao estudo arteriográfico, sendo calculados sensibilidade, especificidade, valor preditivo positivo, valor preditivo negativo e acurácia geral da IUSE; em relação à arteriografia, além da correlação entre os métodos na identificação da obstrução arterial; localização e mensuração da extensão da obstrução arterial e a determinação do nível de reenchimento arterial distal à obstrução.

**Resultados:** Considerando os segmentos arteriais nos quais foi possível a comparação, por ambos os métodos de imagem vascular, e a determinação de presença ou ausência de obstrução arterial, a IUSE apresentou, em relação à arteriografia, sensibilidade, especificidade, valor preditivo positivo, valor preditivo negativo e acurácia, respectivamente de 100%, 100%, 100%, 100% e 100% para o segmento fêmoro-poplíteo; 80%, 100%, 100%, 85% e 91% para a artéria tibial anterior, e, 90%, 96%, 90%, 96% e 94% para a artéria tibial posterior. A artéria fibular apresentou sensibilidade, especificidade, valor preditivo positivo, valor preditivo negativo e acurácia de 100%, 90%, 60%, 100% e 91%, respectivamente; no entanto, foi possível a comparação somente em um menor número de casos. Pela análise dos resultados obtidos nesta pesquisa, existiu boa correlação entre a IUSE e a arteriografia na avaliação das obstruções no segmento fêmoro-poplíteo e nas artérias tibiais anterior e posterior.

**Conclusão:** A IUSE foi capaz de determinar a presença, localização e extensão e o nível de reenchimento distal nas obstruções arteriais, no segmento fêmoro-poplíteo e nas artérias tibiais anterior e posterior. A IUSE e a arteriografia apresentaram limitações no estudo da artéria fibular.

**Palavras-chave:** ultra-sonografia, arteriografia, obstrução arterial. / **Key words:** *ultrasonography, angiography, arterial obstruction.*

O sucesso das revascularizações arteriais no segmento infra-inguinal depende de fatores ligados à história natural da doença arterial, da indicação cirúrgica e de fatores técnicos ligados ao procedimento em si. A indicação cirúrgica depende da análise pré-operatória

detalhada da circulação arterial, baseada em métodos de imagem vascular contrastados e não-invasivos.

Embora tecnicamente padronizada no passado pelos trabalhos experimentais de Carrel & Guthrie<sup>1</sup>, e clinicamente realizada em tentativas isoladas, somente a partir da década de 1950, com a experiência pós-guerra, a revascularização arterial apresentou-se como um método terapêutico eficaz. Para esse fim, tornou-se imperativa a avaliação dos territórios arteriais envolvidos, notavelmente, com a utilização rotineira da

---

1. Santa Casa de Curitiba/ Pontifícia Universidade Católica do Paraná.  
2. Universidade Federal de São Paulo – Escola Paulista de Medicina.

arteriografia pré-operatória. No entanto, sendo um exame invasivo, a arteriografia apresenta riscos de complicações relacionados ao agente de contraste e ao próprio procedimento. Devido a esses riscos potenciais, têm sido utilizados métodos diagnósticos alternativos não-invasivos nas últimas duas décadas.

O aprimoramento tecnológico dos exames de imagem vascular ultra-sonográfica, principalmente com mapeamento a cores do fluxo e *Power Doppler*, tornou possível a avaliação anatômica e hemodinâmica da circulação arterial, de maneira confiável, tornando-se uma opção à arteriografia nos casos de revascularização arterial no segmento infra-inguinal. Contudo, a forma de apresentação das imagens ultra-sonográficas convencionais restringe-se a pequenos segmentos dos vasos, apresentados separadamente, exigindo dos cirurgiões vasculares um conhecimento mais profundo do método, que os levaria a ter confiança na indicação cirúrgica baseada somente no eco-Doppler colorido (EDC).

A fim de facilitar a interpretação das imagens vasculares ultra-sonográficas, surge, no final da década de 1990, a imagem ultra-sonográfica expandida com mapeamento do fluxo pelo *Power Doppler*, permitindo a aquisição de imagens vasculares em tempo real, com apresentação espacial semelhante à arteriografia, ou seja, uma única imagem ultra-sonográfica de um longo segmento vascular englobando todas as alterações anatômicas presentes.

O objetivo deste estudo é comparar as informações anatômicas da imagem ultra-sonográfica expandida (IUSE) aos achados arteriográficos nos segmentos arteriais infra-inguinais, para avaliar a acurácia da IUSE em relação à arteriografia, na identificação e mensuração das obstruções arteriais em pacientes com indicação de revascularização arterial.

## Método

Foi realizado, no Serviço de Angiologia e Cirurgia Vascular da Santa Casa de Misericórdia de Curitiba/PUCPR, um estudo prospectivo, duplo-cego, para testar a acurácia da IUSE no diagnóstico das lesões arteriais obstrutivas no segmento infra-inguinal, em relação à arteriografia, considerada como exame padrão-ouro. O estudo foi aprovado pela comissão de ética da Santa Casa de Curitiba/PUCPR e da Universidade Federal de São Paulo.

Foram avaliadas, pela IUSE e arteriografia digital, 50 extremidades inferiores: 27 membros inferiores direitos e 23 membros inferiores esquerdos, de 29 pacientes: 22 homens e sete mulheres, com idade entre 46 a 81 anos (média de 64 anos), portadores de insuficiência arterial crônica grave e doença arterial obstrutiva no segmento infra-inguinal.

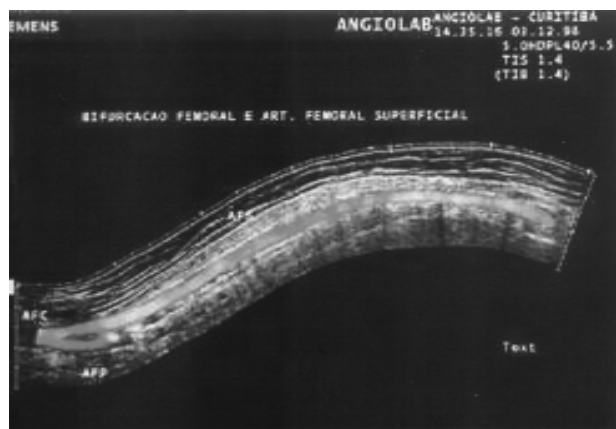
Dos 29 pacientes estudados, seis apresentaram claudicação intermitente limitante, cuja distância média de claudicação foi de 85 metros, cinco apresentaram dor isquêmica ao repouso e 18 pacientes tinham lesões tróficas<sup>2</sup>. Foram excluídos os pacientes com claudicação intermitente discreta e moderada, doença arterial estenosante ou aneurismática, pacientes com alergia ao contraste iodado, insuficiência renal crônica e desvio de conduta. De acordo com esses critérios, foram excluídos oito segmentos infra-inguinais de oito pacientes, sendo duas amputações infra-patelares e seis extremidades inferiores contra-laterais normais.

Todos os pacientes aceitos no estudo foram submetidos ao exame ultra-sonográfico pela técnica de imagem ultra-sonográfica expandida, por um mesmo ultra-sonografista vascular e, a estudo arteriográfico, por um mesmo radiologista vascular, sem que ambos tivessem conhecimento prévio do diagnóstico. O intervalo entre realização dos exames ultra-sonográfico e arteriográfico não foi superior a cinco dias.

## *Avaliação anatômica pela imagem ultra-sonográfica expandida*

A avaliação anatômica das obstruções arteriais pela IUSE foi realizada nos segmentos fêmoro-poplíteo e poplíteo-podal com mapeamento do fluxo pelo *Power Doppler* de acordo com a seguinte técnica de exame:

- a) o estudo através da IUSE foi precedido pela avaliação ultra-sonográfica, pela técnica convencional do EDC, a fim de identificar a anatomia arterial do paciente, localizar as obstruções arteriais e nortear a aquisição das imagens expandidas;
- b) as imagens ultra-sonográficas expandidas foram obtidas com transdutores de 5 e 7 MHz, pelo mapeamento contínuo, em tempo real, do segmento fêmoro-poplíteo e das artérias tibial anterior, tibial posterior e fibular. As imagens foram criadas por um processador de dados capaz de produzir imagens contínuas, de áreas mais extensas, combi-



**Figura 1** - Exemplo de imagem ultra-sonográfica expandida (IUSE) no segmento fêmoro-poplíteo.

nadas com imagens estáticas prévias, guardadas na memória do equipamento. Técnicas de reconhecimento e registro de imagens foram empregadas para recuperar a movimentação e rotação do transdutor (Figura 1);

- c) a profundidade da imagem, o ganho e escala do *Power Doppler* foram ajustados para cada artéria examinada.

Os critérios utilizados na avaliação anatômica pela imagem ultra-sonográfica expandida foram:

- no segmento fêmoro-poplíteo, a origem da artéria femoral profunda foi utilizada como ponto de referência para localizar o início da obstrução arterial, e a interlinha articular do joelho, para demarcar o nível de reenchimento distal;
- no segmento poplíteo-podal, a interlinha articular do joelho foi utilizada como ponto de referência para localizar o início da obstrução arterial, e a linha intermaleolar, para demarcar o nível de reenchimento distal;
- as interlinhas articulares do joelho e do tornozelo foram identificadas por imagem ultra-sonográfica convencional e demarcadas na pele do paciente, assim como o nível de reenchimento distal. Uma régua milimetrada foi utilizada para mensurar a distância correspondente;
- a mensuração da extensão da obstrução arterial foi realizada na própria imagem expandida, por medida direta do equipamento de ultra-som.

### **Avaliação anatômica arteriográfica**

A avaliação anatômica das obstruções arteriais pela imagem arteriográfica foi realizada nos segmentos fêmoro-poplíteo e poplíteo-podal pela técnica de subtração digital, por cateterismo arterial seletivo, via dissecação braquial ou punção da artéria femoral. Foram utilizados, na avaliação anatômica arteriográfica, os mesmos critérios determinados para a avaliação ultra-sonográfica, sendo que as medidas arteriográficas foram realizadas com a utilização da mesma régua radiopaca padronizada, posicionada paralelamente aos segmentos arteriais dos pacientes, no momento de realização do exame.

### **Documentação**

Os exames ultra-sonográficos (IUSE) foram gravados, em tempo real, em fita de vídeo e documentados através de fotos coloridas da *printer* do equipamento, enquanto que os exames arteriográficos foram documentados em radiografias por subtração de imagem.

### **Equipamentos**

Para avaliação arterial ultra-sonográfica, foi utilizado o equipamento Siemens Sonoline Elegra, e para a avaliação arteriográfica, foi utilizado o aparelho com subtração digital de imagens Siemens Angioscopy.

### **Análise estatística**

Os índices de qualidade da IUSE calculados nos segmentos arteriais foram: especificidade, sensibilidade, valor preditivo positivo, valor preditivo negativo e acurácia.

Para a comparação das variáveis quantitativas (local, extensão e reenchimento), adotou-se o teste t de Student para amostras pareadas, sendo considerados estatisticamente significativos valores do *P* inferiores a 0,05. Na determinação da associação entre os dois exames, optou-se pelo índice de correlação de Kappa (valores entre -1 e +1). Em todos os testes, considerou-se o nível de significância de 5%.

### **Resultados**

#### **Avaliação do segmento fêmoro-poplíteo**

Dos 50 segmentos arteriais fêmoro-poplíteos avaliados, em 49 deles (98%) foi possível a determinação, sem limitações técnicas, da presença ou não de obstru-

ção arterial, por ambos os métodos de imagem vascular. Destes, 15 segmentos foram considerados pervios por ambos os métodos e em 34 segmentos foi detectada obstrução tanto na IUSE como na arteriografia. No caso restante o radiologista vascular não pôde definir precisamente a origem da artéria femoral profunda, impossibilitando a avaliação dos parâmetros de mensuração. O coeficiente de correlação de Kappa, estimado para identificação de perviedade ou obstrução no segmento fêmoro-poplíteo, foi igual a 0,9539. O intervalo de confiança de 95% para este índice foi de 0,8658-1. O teste de hipótese indicou não existir diferença estatisticamente significativa ( $P < 0,00001$ ) entre os dois métodos.

Considerando-se apenas os casos (49/50) onde houve a determinação precisa da perviedade ou obstrução no segmento fêmoro-poplíteo, por ambos os métodos de imagem vascular, a IUSE apresentou, em relação à arteriografia, especificidade, sensibilidade, valor preditivo positivo, valor preditivo negativo e acurácia de 100%. Exemplos de perviedade do segmento fêmoro-poplíteo, identificada por ambos os métodos, podem ser observados nas Figuras 2 e 3.

Pela avaliação da IUSE, as obstruções no segmento fêmoro-poplíteo localizaram-se em média 11,5 cm ( $\pm 10,7$  cm) abaixo da origem da artéria femoral profunda e apresentaram uma extensão média de 22,4 cm ( $\pm 12,7$  cm). Na arteriografia, as obstruções localizaram-se em média 11,9 cm ( $\pm 11,3$  cm) abaixo da origem da artéria femoral profunda, com extensão média de 22 cm ( $\pm 13,3$  cm), não existindo diferença estatisticamente significativa ( $P = 0,722$ ) entre os métodos.

Dentre os 34 segmentos avaliados com obstrução, detectada por ambos os métodos, em 30 destes houve reenchimento distal supra-patelar e, nos outros quatro segmentos, o reenchimento foi infra-patelar. Considerando ambas as formas de reenchimento distal, a distância média de reenchimento distal pela IUSE foi de 10,3 cm ( $\pm 6,0$  cm) e de 9,8 cm ( $\pm 5,5$  cm) pela arteriografia. Apesar da IUSE superestimar em alguns milímetros a extensão das obstruções, não houve diferença estatisticamente significativa ( $P = 0,3446$ ) entre os métodos.

#### *Avaliação da artéria tibial anterior*

Do total de 50 artérias tibiais anteriores estudadas, em seis as avaliações da IUSE e da arteriografia foram consideradas pouco conclusivas por ambos os métodos. Outras três artérias foram consideradas sem lesões he-

modinamicamente significativas pela IUSE e obstruídas pela arteriografia (falso-negativos). Em 11 artérias, a arteriografia foi considerada pouco conclusiva pelo radiologista vascular, sendo que a IUSE identificou seis artérias obstruídas e cinco artérias pervias.

Portanto, das 50 artérias tibiais anteriores avaliadas, em 30 delas (60%) foi possível a determinação, sem limitações técnicas, da concordância dos achados por ambos os métodos de imagem vascular. Destas, 18 artérias foram consideradas pervias, por ambos os métodos, e em 12 artérias foi detectada obstrução tanto na IUSE como na arteriografia. O coeficiente de correlação de Kappa estimado para a identificação de perviedade ou obstrução na artéria tibial anterior foi igual a 0,5783. O intervalo de confiança de 95% para este

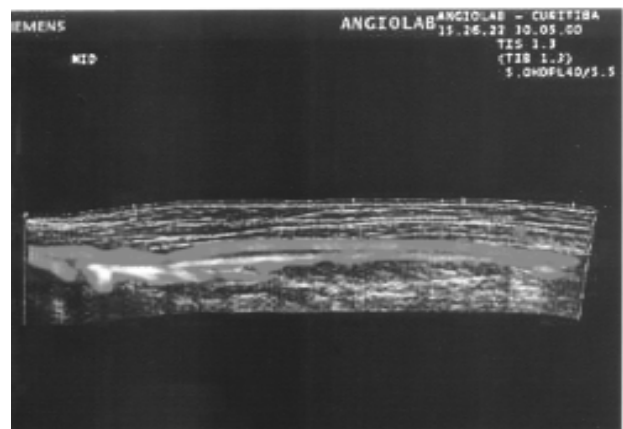


Figura 2 - IUSE normal do segmento fêmoro-poplíteo.

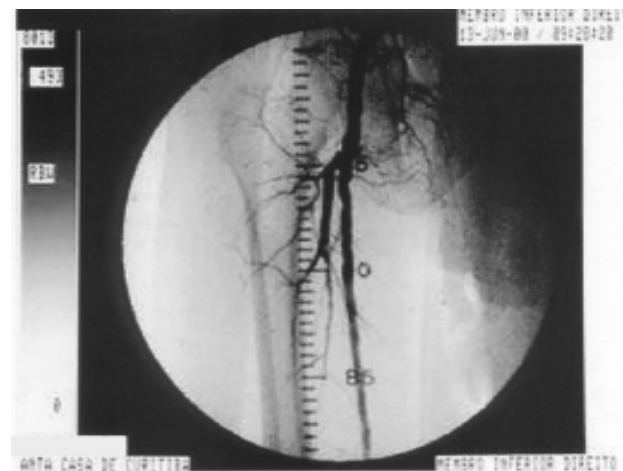


Figura 3 - Arteriografia normal do segmento fêmoro-poplíteo no mesmo paciente apresentado na Figura 2.

índice foi de 0,4072-0,7495. Não houve diferença estatisticamente significativa ( $P < 0,00001$ ) entre os dois métodos.

Considerando-se apenas os casos (33/50) nos quais houve a determinação da perviedade ou obstrução na artéria tibial anterior, a IUSE apresentou, em relação à arteriografia, especificidade de 100%, sensibilidade de 80%, valor preditivo positivo de 100%, valor preditivo negativo de 85% e acurácia de 91%.

Para a avaliação da correlação entre os métodos na identificação do local da obstrução arterial foram considerados os 12 segmentos arteriais nos quais houve a detecção de obstrução arterial em ambos os exames. As obstruções na artéria tibial anterior localizaram-se pela IUSE e arteriografia, respectivamente, em média 10,6 cm ( $\pm 12,1$  cm) e 8,3 cm ( $\pm 12,3$  cm) abaixo da interlinha articular do joelho, não existindo diferença estatisticamente significativa ( $P = 0,3409$ ) entre os métodos.

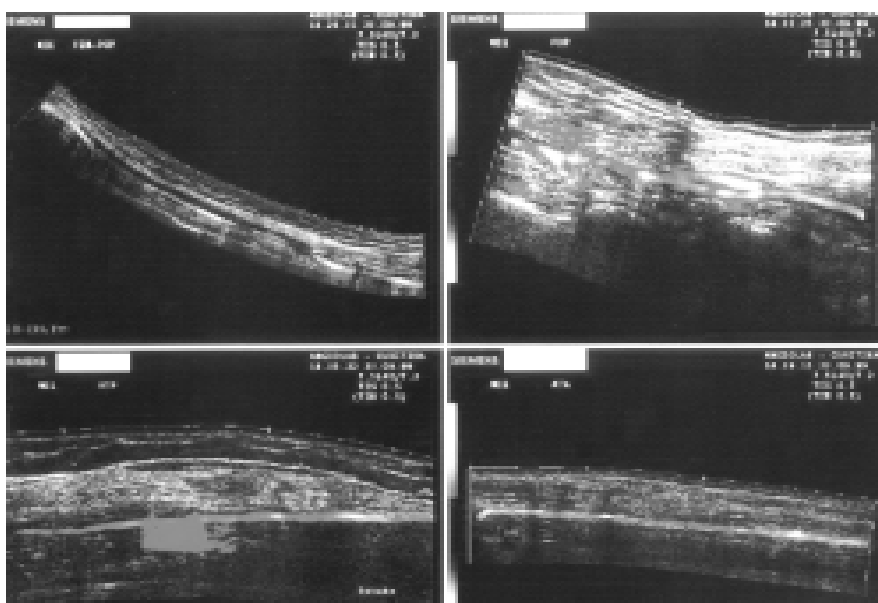
Das 12 artérias tibiais anteriores nas quais houve a detecção de obstrução, em duas artérias não foi possível a mensuração precisa por ambos os métodos. Considerando, portanto, as 10 artérias restantes pela avaliação da IUSE, as obstruções na artéria tibial anterior apresentaram uma extensão média 33,8 cm ( $\pm 23,6$  cm). Na arteriografia, a extensão média das obstruções foi de 40,7 cm ( $\pm 20,6$  cm). Apesar da IUSE subestimar a extensão das obstruções, não houve diferença estatisticamente significativa ( $P = 0,2213$ ) entre os métodos.

Das 12 artérias tibiais anteriores nas quais houve a detecção de obstrução em uma artéria, apesar de ser identificada a obstrução por ambos os métodos, não foi possível a determinação precisa do nível de reenchimento distal. Considerando, portanto, as 11 artérias restantes, nas quais foi possível determinar o nível de reenchimento distal por ambos os exames, a distância média de reenchimento distal acima da linha intermalleolar pela IUSE foi de 4,3 cm ( $\pm 6,6$  cm) e de 2,4 cm ( $\pm 3,9$  cm) pela arteriografia. Apesar da IUSE superestimar o nível de reenchimento distal nas obstruções na artéria tibial anterior, não houve diferença estatisticamente significativa ( $P = 0,3446$ ) entre os métodos.

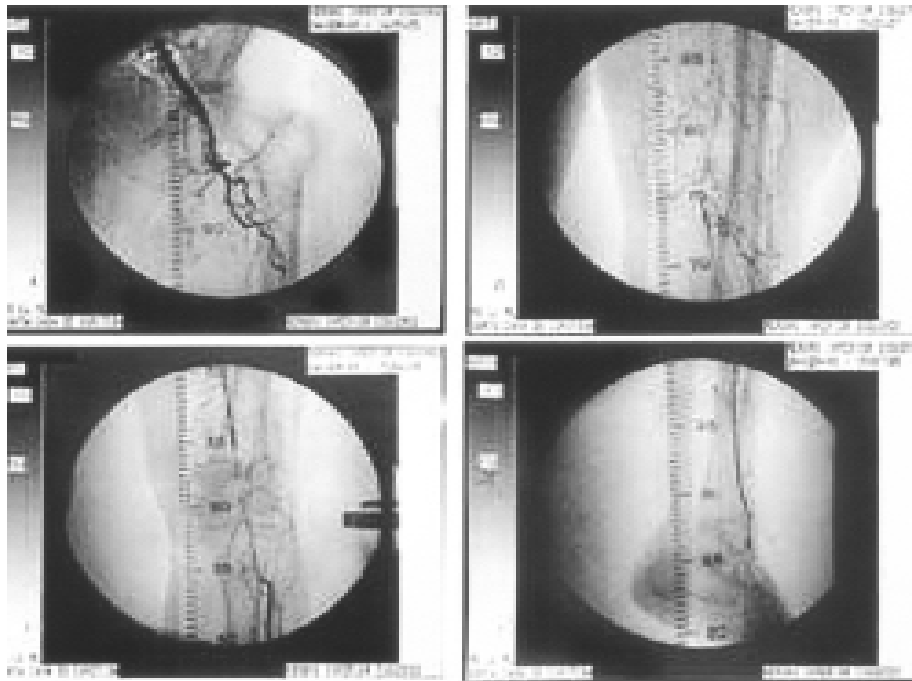
#### *Avaliação da artéria tibial posterior*

Do total de artérias tibiais posteriores estudadas, em quatro as avaliações da IUSE e da arteriografia foram consideradas pouco conclusivas por ambos os métodos e, em 10 artérias, a arteriografia foi considerada pouco conclusiva pelo radiologista vascular, sendo que a IUSE identificou cinco artérias obstruídas e cinco artérias pèrvias.

Uma artéria considerada pèrvia pela IUSE, foi identificada como obstruída pela arteriografia (falso-negativo) e uma artéria considerada obstruída pela IUSE foi considerada pèrvia pela arteriografia (falso-positivo). O exemplo do caso falso-negativo pode ser observado nas Figuras 4 e 5.



**Figura 4** - Exemplo de caso falso-negativo da IUSE na determinação da perviedade da artéria tibial posterior.



**Figura 5** - Aspecto arteriográfico do caso falso-negativo da Figura 4.

Portanto, das 50 artérias tibiais posteriores avaliadas, em 34 delas (68%) foi possível a concordância na determinação, sem limitações técnicas, da presença ou não de obstrução arterial por ambos os métodos de imagem vascular. Destas, 25 artérias foram considerados pervias por ambos os métodos, e em nove artérias foi detectada obstrução tanto na IUSE como na arteriografia. O coeficiente de correlação de Kappa, estimado para a identificação de perviedade ou obstrução na artéria tibial posterior, foi igual a 0,5968. O intervalo de confiança de 95% para este índice foi de 0,4209-0,7727. O teste de hipótese indicou não existir diferença estatisticamente significativa ( $P < 0,00001$ ) entre os dois métodos.

Considerando-se apenas os casos (36/50) onde houve a determinação da perviedade ou obstrução na artéria tibial posterior, pelos métodos de imagem vascular, a IUSE apresentou, em relação à arteriografia, especificidade de 96%, sensibilidade de 90%, valor preditivo positivo de 90%, valor preditivo negativo de 96% e acurácia de 94%.

Para a avaliação da correlação entre os métodos na identificação do local e extensão da obstrução arterial

foram consideradas as nove artérias nas quais houve a detecção de obstrução arterial em ambos os exames. Pela avaliação da IUSE, as obstruções na artéria tibial posterior localizaram-se em média 4,7 cm ( $\pm 9,4$  cm) abaixo da interlinha articular do joelho, com extensão média de 55,1 cm ( $\pm 17,2$  cm). Na arteriografia, as obstruções localizaram-se em média 2 cm ( $\pm 4$  cm) abaixo da interlinha articular do joelho, com extensão média de 46,7 cm ( $\pm 20,1$  cm). Apesar da IUSE superestimar a extensão das obstruções, não houve diferença estatisticamente significativa entre os métodos na localização ( $P = 0,5028$ ) e mensuração ( $P = 0,3688$ ) das obstruções.

Considerando, então, as nove artérias nas quais foi possível determinar o nível de reenchimento distal em ambos os exames, a distância média de reenchimento distal acima da linha intermaleolar pela IUSE foi de 1,1 cm ( $\pm 3,5$  cm) e de 2,1 cm ( $\pm 4,9$  cm) pela arteriografia. Apesar da IUSE subestimar o nível de reenchimento distal nas obstruções na artéria tibial posterior, não houve diferença estatisticamente significativa ( $P = 0,1692$ ) entre os métodos.

### **Avaliação da artéria fibular**

Do total de 50 artérias fibulares estudadas, 10 foram consideradas pouco conclusivas por ambos os métodos; 13 pouco conclusivas pela arteriografia, sendo que nessas artérias a IUSE identificou duas artérias como obstruídas e 11 artérias pérvias; e em três artérias, a IUSE foi considerada pouco conclusiva, sendo que a arteriografia identificou uma artéria obstruída e duas artérias pérvias.

Duas artérias, consideradas obstruídas pela IUSE, foram consideradas pérvias pela arteriografia (falso-positivo). Nessas artérias, com intensa calcificação arterial, não foi detectado fluxo, em toda a sua extensão, pela IUSE, e, por conseguinte, interpretou-se resultado como obstrução.

Portanto, das 50 artérias fibulares avaliadas, em apenas 22 delas (44%) foi possível a concordância na determinação, sem limitações técnicas, da presença ou não de obstrução arterial por ambos os métodos de imagem vascular. Destas, 19 artérias foram considerados pérvias por ambos os métodos, e em três artérias foi detectada obstrução tanto na IUSE como na arteriografia. O coeficiente de correlação de Kappa estimado foi igual a 0,3931. O intervalo de confiança de 95% para este índice foi de 0,1815-0,6048.

Considerando-se apenas os casos (24/50) onde houve a determinação da perviedade ou obstrução na artéria fibular, pelos métodos de imagem vascular, a IUSE apresentou, em relação à arteriografia, especificidade de 90%, sensibilidade de 100%, valor preditivo positivo de 60%, valor preditivo negativo de 100% e acurácia de 91%.

A avaliação da correlação entre os métodos na identificação, mensuração da extensão da obstrução arterial e determinação do nível de reenchimento arterial distal restringiu-se a três artérias e, devido ao pequeno número de artérias, a comparação entre os métodos não foi considerada.

### **Discussão**

A arteriografia representa uma situação singular na história da cirurgia vascular e da propedêutica instrumental em geral. Reinou absoluta como o método diagnóstico de escolha na avaliação arterial periférica durante quase todo o século XX, pela sua aplicabilidade

prática e boa correlação com os achados cirúrgicos. Além da sua boa correlação com a cirurgia, a arteriografia tem, na forma de apresentação das imagens de segmentos contíguos em filmes de raios X, um fator facilitador de interpretação pelos radiologistas e cirurgiões vasculares e, portanto, de praticidade no uso diário.

Contudo, alguns autores que estudaram a variação intra e inter-observador na interpretação das imagens arteriográficas mostraram que, apesar da boa concordância geral, existem algumas limitações na interpretação das imagens arteriográficas, mesmo com a introdução da angiografia digital com subtração de imagens<sup>3-5</sup>. Estudos prospectivos apresentam uma incidência de complicações gerais e mais graves ligadas à arteriografia de 0,5% a 2,9%<sup>6-9</sup>.

Apesar da potencialidade mórbida, somente no final da década de 1990, com o aprimoramento de novas técnicas de imagem vascular, é que o uso rotineiro e indiscriminado da arteriografia, e mesmo a sua acurácia, começaram a ser questionados. De um modo geral, as evidências científicas comprovam a boa acurácia geral do EDC na avaliação das artérias infra-inguinais. No entanto, apontam também uma menor concordância entre a arteriografia e o EDC na avaliação das artérias infrageniculares, em relação ao segmento fêmoro-poplíteo, e nas artérias fibulares, em relação às artérias tibiais. Revisões mais recentes da literatura avaliaram a acurácia do EDC em relação à arteriografia no diagnóstico das lesões arteriais dos membros inferiores. A análise específica dos dados, para as obstruções no território fêmoro-poplíteo, revelou uma variação média de sensibilidade e especificidade do EDC acima de 90%<sup>10,11</sup>. Focalizando especificamente o segmento arterial infragenicular, os estudos apresentaram, de modo geral, uma melhor correlação do EDC com a arteriografia na identificação de obstruções nas artérias tibiais anterior e posterior (85 a 100 %) do que na artéria fibular (69 a 94%)<sup>12,13</sup>.

A acurácia do EDC torna-se referência para a validação de novas tecnologias ultra-sonográficas enquanto não são disponibilizadas publicações que avaliem a aplicabilidade e confiabilidade destas novas técnicas. A IUSE é uma nova forma de apresentação de imagens vasculares ultra-sonográficas similar à arteriografia, sendo precedida na sua realização pelo estudo convencional através do EDC. Esta avaliação prévia identifica as obstruções arteriais e orienta a aquisição das imagens ultra-sonográficas expandidas, portanto a

acurácia do EDC pode interferir diretamente nos resultados da IUSE.

Neste trabalho, os resultados da comparação da IUSE com a arteriografia, na identificação das obstruções fêmoro-poplíteas, demonstraram a perfeita correlação entre os métodos ( $\kappa=0,95$ ). Considerando os casos nos quais foi possível o estudo comparativo das artérias infra-inguinais, a acurácia geral da IUSE foi de 100% para o segmento fêmoro-poplíteo, 91% para a artéria tibial anterior, 94% para a artéria tibial posterior e 91% para a artéria fibular. No entanto, das 50 avaliações realizadas foi possível o estudo, por ambos os métodos, sem limitações técnicas, em 98% das artérias do segmento fêmoro-poplíteo, 60% das artérias tibiais anteriores, 70% das artérias tibiais posteriores e somente 45% das artérias fibulares. Na avaliação das artérias fibulares, 26 artérias (52%) foram consideradas pouco conclusivas, sendo que 10 dessas foram pouco conclusivas tanto pela arteriografia quanto pela IUSE. Também foram pouco conclusivas 13 artérias pela arteriografia isoladamente e outras três artérias pela IUSE, demonstrando que, apesar de ambos os métodos apresentarem limitações, estas foram mais frequentes na arteriografia do que na IUSE, no estudo das artérias fibulares.

A explicação, segundo alguns autores, deve-se a limitações da arteriografia como padrão-ouro devido à presença de lesões em múltiplos níveis da árvore arterial, diminuindo a concentração de contraste nas artérias mais distais e a localização anatômica da artéria fibular que, pela sua profundidade e presença de calcificações parietais, podem limitar o estudo pelo EDC<sup>5,11,14-16</sup>.

Outro parâmetro importante, além da acurácia do EDC na identificação das obstruções arteriais no segmento infra-inguinal, é a capacidade de identificar adequadamente o local e mensurar precisamente a extensão das obstruções, determinando o nível de reenchimento distal<sup>17,18,19</sup>. Em um dos poucos trabalhos na literatura sobre as mensurações da IUSE, Kroger *et al.* testaram a reprodutibilidade e acurácia da IUSE através de medidas repetitivas de distâncias lineares de 150 mm de extensão e observaram que as medidas da IUSE tendem a ser subestimadas<sup>20</sup>.

De modo geral, o que se observou no estudo realizado, é que a IUSE possibilitou a identificação e mensuração adequada das obstruções arteriais, assim como a determinação do nível de reenchimento distal, sem diferenças estatisticamente significativas com os valores

arteriográficos, utilizando uma técnica padronizada (régua radiopaca) para as mensurações. Considerando a correção pelos valores do desvio-padrão, a IUSE apresentou valores similares aos da arteriografia na localização das obstruções arteriais no segmento fêmoro-poplíteo, com uma tendência de superestimar os valores nas artérias tibiais anterior e posterior. Na avaliação da mensuração da extensão das obstruções arteriais, a IUSE apresentou valores similares aos da arteriografia no segmento fêmoro-poplíteo e na artéria tibial anterior, com uma pequena tendência de superestimar os valores na artéria tibial posterior. Na determinação do nível de reenchimento distal, a IUSE apresentou valores similares aos da arteriografia no segmento fêmoro-poplíteo, tendendo a superestimar os valores na artéria tibial anterior e subestimar os valores na artéria tibial posterior.

As variações para mais ou para menos, na determinação da localização e extensão das obstruções arteriais pela IUSE, pode ser explicada, em parte, pela técnica de obtenção das imagens expandidas que é baseada na varredura de toda a extensão arterial em cortes longitudinais à mão-livre, isto é, a velocidade e a direção são controladas pelo operador e não pelo equipamento. Por isso, pequenas inclinações no transdutor podem gerar curvaturas na imagem que afetarão a distância final obtida na varredura arterial.

Por outro lado, deve-se lembrar que na arteriografia a incidência do feixe de raios X pode afetar o tamanho das estruturas avaliadas, isto é, estruturas de mesmo tamanho porém com distâncias diferentes do feixe central de incidência serão apresentadas em tamanhos diferentes na imagem radiológica<sup>21</sup>.

Além da forma de apresentação similar à da arteriografia, a acurácia e reprodutibilidade da IUSE são fatores que influenciarão diretamente a escolha desta nova tecnologia como método de imagem vascular pré-operatório alternativo à arteriografia. Em meados da década de 1990, começaram a surgir na literatura os primeiros trabalhos para avaliação do papel do EDC como método de imagem vascular isolado na indicação e programação das revascularizações arteriais infra-inguinais, identificando taxas de sucesso inicial das derivações nos primeiros meses de pós-operatório entre 76 e 90% para pontes infra-inguinais<sup>22-26</sup>.

Nestes estudos que avaliaram o EDC como um método seguro na indicação das revascularizações arteriais infra-inguinais, houve a necessidade de confecção



de um mapa (desenho) arterial baseado nas informações do EDC para orientar o cirurgião vascular, demonstrando a limitação na forma de apresentação das imagens ao cirurgião vascular pela técnica convencional do EDC com mapeamento a cores do fluxo.

A IUSE é uma nova tecnologia que permite a confecção de imagens vasculares ultra-sonográficas, de apresentação semelhante à arteriografia, facilitando a sua interpretação e aplicação clínica. Como toda nova tecnologia, deve ser estudada detalhadamente para verificação da sua praticidade e confiabilidade. Além disso, quando comparada à arteriografia, a IUSE pode ter um custo 10 vezes menor que a angiografia digital, em algumas instituições<sup>27</sup>.

Os autores concluem que a IUSE, baseada em informações prévias do EDC, é um método confiável na avaliação da doença obstrutiva arterial infra-inguinal com a possibilidade de apresentar imagens contínuas semelhantes à arteriografia, apresentando boa correlação com a arteriografia na avaliação da presença, localização, extensão e reenchimento distal das obstruções arteriais no segmento fêmoro-poplíteo e nas artérias tibiais anterior e posterior. Devido à boa correlação com a arteriografia, a IUSE apresenta potenciais para uso como método de imagem pre-operatório nas revascularizações arteriais infra-inguinais, sem a necessidade de uso rotineiro da arteriografia.

## Referências

- Carrel A, Guthrie CC. Reversal of the circulation in a limb. *Ann Surg* 1906;43:203.
- Rutherford RB, Baker JD, Ernst CE, et al. Ad Hoc Committee of Reporting Standards SVS/ISCVS. Recommended standards for reports dealing with lower extremity ischemia: Revised version. *J Vasc Surg* 1997;26:517-38.
- Smith TP, Cragg AH, Berbaum KS, Nakagawa N. Comparison of the efficacy of digital subtraction and film-screen angiography of the lower limb: Prospective study in 50 patients. *Am J Roentgenol* 1992;158:431-36.
- Leng GC, Whyman MR, Donnan PT, et al. Accuracy and reproducibility of duplex ultrasonography in grading femoropopliteal stenosis. *J Vasc Surg* 1993;17:510-7.
- Larch B, Minar E, Ramazani A, et al. Value of color duplex sonography for evaluation of tibioperoneal arteries in patients with femoropopliteal obstruction: A prospective comparison with anterograde intraarterial digital subtraction angiography. *J Vasc Surg* 1997;25(4):629-36.
- Hessel SJ, Adams DF, Abrams HL. Complications of angiography. *Radiology* 1981;138:273-81.
- Vaugh JR, Sacharias N. Arteriography complications in DAS era. *Radiology* 1992;182:243-6.
- Sigstedt B, Lunderquist A. Complications of angiography examinations. *AJR Am J Roentgenol* 1978;130:455-60.
- Egglin T, O'Moore PV, Feistein AR, Waltman AC. Complications of peripheral arteriography: A new system to identify patients at increased risk. *J Vasc Surg* 1995;22:787-94.
- Kolemeijer MJW, Hartog D, Prins MH, Kromhout JG, Legemate DA, Jabobs MJHM. Diagnosis of arterial disease of the lower extremities with duplex ultrasonography. *Br J Surg* 1996;83:404-9.
- Pemberton M, London NJM. Colour flow duplex imaging of occlusive arterial disease of the lower limb. *Br J Surg* 1997;84:912-9.
- Moneta GL, Yeager RA, Antonovic R, et al. Accuracy of lower extremity arterial duplex mapping. *J Vasc Surg* 1992;15:275-84.
- Caster JD, Cimmings CA, Moneta GL, Taylor LM, Porter JM. Accuracy of tibial artery duplex mapping. *J Vasc Technol* 1992;16(2):63-8.
- Flanigan DP, Willians LR, Keifer T, Schuler JJ, Behrend AJ. Bypass operative arteriography. *Surgery* 1982;92(4):627-33.
- Patel KR, Semel L, Clauss RH. Extended reconstruction rate for limb salvage with intraoperative pre-reconstruction angiography. *J Vasc Surg* 1988;7(4):531-7.
- Sayers RD, Thompson NM, London NJM, Bell, PFR. Critical ischaemia of the lower limb: femorodistal bypass in preference to amputation. *Br Med J* 1992;304:898-9.
- Cossmann DV, Ellison JE, Wagner WH, et al. Comparison of contrast arteriography to arterial mapping with color-flow duplex imaging in the lower extremities. *J Vasc Surg* 1989;10:522-9.
- Whyman MR, Gillespie I, Ruckley CV, Allan PL, Fowkes FGR. Screening patients with claudication from femoropopliteal disease before angioplasty using Doppler colour flow imaging. *Br J Surg* 1992;79:907-9.
- Collier P, Wilcox G, Brooks D, Laffey S, Dalton T. Improve selection of patients for angioplasty utilizing colour Doppler imaging. *Am J Surg* 1990;160:171-4.
- Kroger K, Massalha K, Dobonnicci G, Rudofsky G. Siescape: a new sonography dimension with fictive images. *Ultrasound Med Biol* 1998;24:1125-9.
- Kamm KF, Onnasch DGW. X-ray radiography. In: Lanzer P (editor). *Diagnostics of Vascular Diseases*. Heidelberg: Springer Verlag; 1997. p. 65.
- Pemberton M, Nydhal S, Hartshorne T, Naylor AR, Bell PR, London NJ. Colour-coded duplex imaging can safely replace diagnostic arteriography in patients with lower limb disease. *Br J Surg* 1996;83:1725-8.
- Mazzariol F, Ascher E, Salles-Cunha SX, Gade P, Hingorani A. Values and limitations of duplex ultrasonography as the sole imaging method of preoperative evaluation for popliteal and infra-popliteal bypasses. *Ann Vasc Surg* 1999;13:1-10.
- Engelhorn CA, Engelhorn ALV, Gosalan CJ. Revascularização arterial fêmoro-poplíteia sem arteriografia. In: Nectoux JL (editor). *Ultrasonografia Vascular*. 1ª ed. Rio de Janeiro: Revinter; 2000. p.120-7.

25. Mazzariol F, Ascher E, Hingorani A. Lower-extremity revascularisation without preoperative contrast arteriography in 185 cases: Lessons learned with duplex ultrasound arterial mapping. *Eur J Vasc Endovasc Surg* 2000;19:509-15.
26. Proia RR, Walsh DB, Nelson PR, et al. Early results of infragenicular revascularization based solely on duplex arteriography. *J Vasc Surg* 2001;33:1165-70.
27. Wain RA, Berdejo GL, Delvalle WN, et al. Can duplex scan arterial mapping replace contrast arteriography as the test of choice before infrainguinal revascularization? *J Vasc Surg* 1999;29(1):100-9.

---

Correspondência:

Carlos Alberto Engelhorn

Rua Deputado Heitor Alencar Furtado, 1720/901

CEP 81200-110 – Curitiba - PR

Fones: (41) 279.1241 / (41) 362.0133 / Fax: (41) 362.0133

E-mail: engelhor@bsi.com.br