

# Classificação anatomofuncional da insuficiência das veias safenas baseada no eco-Doppler colorido, dirigida para o planejamento da cirurgia de varizes

## *Functional anatomic classification of saphenous vein insufficiency in the planning for varicose vein surgery based on color Doppler ultrasound*

Carlos Alberto Engelhorn<sup>1</sup>, Ana Luiza Engelhorn<sup>2</sup>, Maria Fernanda Cassou<sup>3</sup>,  
Cassiana Casagrande Zanoni<sup>2</sup>, Carlos José Gosalan<sup>2</sup>, Emerson Ribas<sup>2</sup>

### Resumo

**Objetivo:** Os objetivos deste estudo são apresentar uma classificação funcional ampliada dos padrões de refluxo nas safenas baseada no eco-Doppler colorido e determinar seus pontos de refluxo e escoamento, a fim de orientar o cirurgião quanto à programação cirúrgica.

**População e método:** No período de junho a dezembro de 2002, foram estudados prospectivamente pelo eco-Doppler colorido 1.740 membros inferiores de 910 pacientes com queixas de insuficiência venosa crônica. O grupo de pacientes era constituído de 128 homens e 782 mulheres, com média de idade de 41 anos. Dos 1.740 membros, 324 foram excluídos por apresentarem trombose venosa profunda antiga ou por terem sido submetidos a cirurgia prévia de varizes. De acordo com as fontes causadoras e os pontos de drenagem do refluxo, foram estabelecidos padrões de refluxo para as safenas interna e externa. Das 1.416 extremidades incluídas no estudo, 718 foram do membro inferior direito e 692 do membro inferior esquerdo.

**Resultados:** As safenas internas não apresentaram refluxo em 398 membros inferiores (28,11%). Foram identificados seis padrões de refluxo na safena interna, com maior incidência do refluxo segmentar isolado (33,54%). As principais fontes causadoras e os pontos de drenagem do refluxo na safena interna foram as veias tributárias colaterais da perna (44,78 e 33,97%, respectivamente). As safenas externas não apresentaram refluxo em 1.132 extremidades (79,94%). Foram identificados seis padrões de refluxo na veia safena externa, com maior incidência de refluxo segmentar (8,47%). As principais fontes causadoras e os pontos de drenagem do refluxo na safena externa foram as veias tributárias colaterais (70,24 e 83,33%, respectivamente). A junção safeno-poplíteia localizava-se principalmente na prega poplíteia (54,6%). O refluxo do sistema venoso profundo estava presente em 3,53% dos membros inferiores.

**Conclusão:** A classificação apresentada ressalta as diferentes formas de apresentação do refluxo nas safenas e a importância do planejamento cirúrgico das varizes de membros inferiores, a fim de evitar recidivas ou retiradas desnecessárias das safenas.

**Palavras-chave:** ultra-som, veia safena, ultra-sonografia Doppler em cores.

### Abstract

**Objective:** The objective of this study is to present a functional classification of reflux patterns in saphenous veins based on color Doppler ultrasound, and to determine the sites of reflux and drainage in order to guide the surgeon in the surgical planning.

**Patients and Methods:** From June to December 2002, color Doppler ultrasound was used to study prospectively 1,740 lower extremities from 910 patients complaining of chronic venous insufficiency. There were 128 male and 782 female patients, with average age of 41 years. Of these 1,740 limbs, 324 were excluded because they presented past chronic deep venous thrombosis or underwent previous varicose vein surgery. The patterns of reflux for the great and short saphenous veins were established according to the sources of reflux and sites of drainage. From the 1,416 extremities included in the study, 718 were right lower limbs and 692 were left lower limbs.

**Results:** The great saphenous vein had no reflux in 398 lower limbs (28.11%). A total of six different patterns of reflux were identified to the great saphenous vein, and the isolated segmental reflux was the most common (33.54%) of them. The main sources of reflux and sites of drainage in the great saphenous vein were the tributaries of the leg (44.78% and 33.97%, respectively). The short saphenous vein was normal in 1,132 extremities (79.94%). A total of six different patterns of reflux were identified to the short saphenous vein, and the isolated segmental reflux was the most common (8.47%) of them. The main sources of reflux and sites of drainage in the short saphenous vein were also the tributaries (70.24% and 83.33%, respectively). The most common place of the saphenofemoral junction was at the popliteal fold (54.6%). Deep venous reflux occurred in 3.53% of the lower limbs.

**Conclusion:** The classification proposed gives salience to the different types of reflux in long and short saphenous veins and to the importance of the surgical planning in the treatment of lower limb varicose veins in order to avoid recurrent varicose veins or unnecessary removal of saphenous veins.

**Key words:** ultrasonography, saphenous vein, color Doppler ultrasonography.

1. Professor titular de Angiologia, Pontifícia Universidade Católica do Paraná (PUCPR), Curitiba, PR.

2. Médica(o), Laboratório Vascular, Santa Casa de Misericórdia de Curitiba, Curitiba, PR.

3. Acadêmica do curso de Medicina, PUCPR, Curitiba, PR.

Artigo submetido em 12.05.03, aceito em 29.12.03.

O tratamento cirúrgico das varizes dos membros inferiores sofreu uma grande transformação após a utilização rotineira do eco-Doppler colorido (EDC), possibilitando melhor planejamento pré-operatório e maior segurança do cirurgião para realizar o procedimento.

Com a tendência atual de preservação das safenas, é de fundamental importância avaliar o sistema venoso superficial dos membros inferiores no pré-operatório. A identificação de padrões específicos de refluxo nas safenas permite a abordagem individualizada de cada membro inferior do paciente.

Os objetivos deste estudo são apresentar uma classificação anatomofuncional ampliada dos padrões de refluxo nas safenas baseada no EDC e determinar seus pontos de refluxo e escoamento, a fim de orientar o cirurgião quanto à programação cirúrgica pré-operatória.

## Casuística e metodologia

### População

No período de junho a dezembro de 2002, foram estudados, prospectivamente, pelo EDC, 1.740 membros inferiores de 910 pacientes consecutivos com queixas de insuficiência venosa crônica, 128 do sexo masculino e 782 do sexo feminino, com média de idade de 41 anos. Dos 1.740 membros, 324 foram excluídos por apresentarem trombose venosa profunda antiga ou por terem sido submetidos a cirurgia prévia de varizes. Dos 1.416 membros restantes, 295 (21%) foram classificados clinicamente (CEAP) nas classes 0 e 1 (queixas estéticas), e os pacientes restantes, nas classes 2 a 6 (queixas de dor e edema nos membros inferiores).

### Metodologia

Os pacientes foram avaliados com aparelho de EDC Siemens-Elegra<sup>®</sup>, de acordo com a seguinte rotina de exame<sup>1</sup>:

1. Avaliação da perviedade do sistema venoso profundo para a exclusão de trombose venosa recente ou antiga, com o paciente em decúbito dorsal, através de cortes ultra-sonográficos transversais em modo B e manobras de compressibilidade das veias, utilizando-se transdutores de baixa frequência (5 MHz).
2. Estudo das safenas interna e externa, realizado com o paciente em ortostatismo, com transdutor de alta frequência (7 MHz), para a obtenção das imagens

das veias em cortes ultra-sonográficos longitudinais. Com o auxílio do mapeamento do fluxo a cores, avaliou-se o funcionamento valvular pelas manobras de Valsalva e de compressão muscular manual distal ao posicionamento do transdutor, a fim de produzir e detectar refluxo no sistema venoso superficial.

3. Pesquisa das fontes de refluxo e drenagem. As fontes causadoras de refluxo rotineiramente pesquisadas na safena interna foram a junção safeno-femoral, as tributárias da crossa da safena, as veias perfurantes e as veias tributárias originadas da safena externa ou de veias perfurantes. Os pontos de drenagem do refluxo da safena interna pesquisados foram as tributárias colaterais e as veias perfurantes em nível de coxa e perna.

Na avaliação da safena externa, além da detecção das fontes de refluxo (crossa, veias perfurantes e tributárias) e de drenagem (veias perfurantes e tributárias), procurou-se localizar com precisão o ponto de comunicação com o sistema venoso profundo (junção safeno-poplíteia, veias musculares, etc.), assim como outros pontos de refluxo (veia de Giacominni) relevantes para a análise.

De acordo com as fontes causadoras e os pontos de drenagem do refluxo, foram estabelecidos padrões de refluxo para as safenas interna e externa.

A quantificação do refluxo adotada foi baseada nos critérios de van Bemmelen *et al.*<sup>2</sup>, considerando significativo um pico de refluxo maior ou igual a 30 cm/s (ângulo de 60°) ou um tempo de duração do refluxo superior a 0,5 s.

## Resultados

Das 1.416 extremidades incluídas no estudo, 718 foram do membro inferior direito e 692 do membro inferior esquerdo.

### Avaliação das safenas internas

#### Padrões de refluxo

As safenas internas não apresentaram refluxo em 398 membros inferiores (28,11%). Com base na avaliação das safenas internas com sinais de insuficiência valvular, foram identificados seis padrões diferentes de refluxo, conforme ilustrado na Figura 1 e detalhado a seguir:

1. Padrão de refluxo do tipo I – perijunção – Caracterizado por refluxo na junção safeno-femoral escoado por tributárias da crossa (safenas acessórias, pudendas, circunflexas, etc.), com manutenção da competência valvular na safena interna principal.
2. Padrão de refluxo tipo II – proximal – Caracterizado por refluxo na junção safeno-femoral e na safena interna principal, sendo escoado por tributária superficial ou veia perfurante-comunicante em nível de coxa ou perna, com manutenção da competência valvular no restante da safena interna.
3. Padrão de refluxo do tipo III – distal – Caracterizado por ausência de refluxo na junção safeno-femoral e na safena interna principal proximal e pela presença de refluxo na safena interna até a região perimaleolar, causado por tributária superficial ou veia perfurante-comunicante em nível de coxa ou perna.
4. Padrão de refluxo tipo IV – segmentar – Caracterizado por um único segmento da safena interna com refluxo em nível de coxa e/ou perna, sem envolver a junção safeno-femoral, escoado por veia tributária ou perfurante.
5. Padrão de refluxo tipo V – multissegmentar – Caracterizado por dois ou mais segmentos da safena interna com refluxo em nível de coxa e/ou perna. Este padrão de refluxo subdivide-se em tipo Va (envolve a junção safeno-femoral) e tipo Vb (não envolve a junção safeno-femoral).

6. Padrão de refluxo tipo VI – difuso – Caracterizado por refluxo em toda a safena interna principal, desde a junção safeno-femoral até a região perimaleolar.


Quanto aos padrões de refluxo, o mais frequentemente encontrado na safena interna foi o tipo IV ou segmentar (33,54%), seguido dos tipos Vb ou multissegmentar sem envolver a junção safeno-femoral (14,62%), III ou distal (9,81%), II ou proximal (5,65%), Va ou multissegmentar envolvendo a junção safeno-femoral (4,45%), VI ou difuso (3,11%) e I ou perijunção (0,71%).

#### *Fontes de refluxo*

A análise das fontes de refluxo nas safenas internas mostrou a predominância da insuficiência valvular nas tributárias de perna (44,78%), seguida das tributárias de coxa (25,30%), junção safeno-femoral (15%), tributárias de joelho (9,54%), veias perfurantes de perna (3,81%), veias perfurantes de coxa (1,16%) e veias perfurantes de joelho (0,41%). Os resultados estão detalhados na Tabela 1.

#### *Pontos de drenagem*

Com relação aos pontos de drenagem do refluxo na safena interna (Tabela 2), o mais frequentemente observado foi em tributárias de perna (33,97%), seguido por tributárias de coxa (28,68%), veias per-



**Figura 1** - Padrões de refluxo da safena interna.

**Tabela 1** - Fontes de refluxo da veia safena interna

Veia safena interna/Fontes de refluxo	n	%
Junção safeno-femoral	181	15,0
Coxa		
Veia tributária	305	25,3
Veia perfurante	14	1,16
Joelho		
Veia tributária	115	9,54
Veia perfurante	5	0,41
Perna		
Veia tributária	540	44,78
Veia perfurante	46	3,81
Total	1.206	100

**Tabela 2** - Pontos de drenagem da veia safena interna

Veia safena interna/Pontos de drenagem	n	%
Coxa		
Veia tributária	271	28,68
Veia perfurante	67	7,09
Joelho		
Veia tributária	94	9,95
Veia perfurante	11	1,16
Perna		
Veia tributária	321	33,97
Veia perfurante	181	19,15
Total	945	100

furantes de perna (19,15%), tributárias de joelho (9,95%), veias perfurantes de coxa (7,09%) e veias perfurantes de joelho (1,16%).

### **Avaliação das safenas externas**

#### *Padrões de refluxo*

As safenas externas não apresentaram refluxo em 1.132 extremidades (79,94%). Com base na avaliação das safenas externas com sinais de insuficiência valvular, foram identificados seis padrões diferentes de refluxo, conforme ilustrado na Figura 2 e detalhado a seguir:

1. Padrão de refluxo do tipo I – veia de Giacomini (localizada na face posterior da coxa e que comuni-

ca a safena externa no nível da junção safeno-poplítea com a safena interna no terço proximal de coxa) – Caracterizado por refluxo na veia de Giacomini, com safena externa sem sinais de incompetência valvular.

2. Padrão de refluxo do tipo II – proximal – Caracterizado por refluxo na junção safeno-poplítea e na safena externa, sendo escoado por veia tributária superficial ou veia perfurante-comunicante em nível de perna, com manutenção da competência valvular no restante da safena externa.
3. Padrão de refluxo do tipo III – distal – Caracterizado por ausência de refluxo na junção safeno-poplítea e pela presença de refluxo na safena externa até a região perimaleolar, causado por veia tributária superficial ou veia perfurante-comunicante em nível de perna proximal, média ou distal.
4. Padrão de refluxo tipo IV – segmentar – Caracterizado por um único segmento da safena externa, com refluxo em nível de perna sem envolver a junção safeno-poplítea.
5. Padrão de refluxo tipo V – multissegmentar – Caracterizado por dois ou mais segmentos da safena externa com refluxo em nível de perna. Este padrão de refluxo subdivide-se em tipo Va (envolvendo a junção safeno-poplítea) e tipo Vb (sem envolver a junção safeno-poplítea).
6. Padrão de refluxo tipo VI – difuso – Caracterizado por refluxo em toda a safena externa, desde a junção safeno-poplítea até a região perimaleolar.

O padrão de refluxo mais frequentemente encontrado na safena externa foi o tipo IV ou segmentar (8,47%), seguido dos tipos III ou distal (4,6%), II ou proximal (4,45%), Vb ou multissegmentar sem envolver a junção safeno-poplítea (1,06%), VI ou difuso (0,99%), Va ou multissegmentar envolvendo a junção safeno-poplítea (0,28%) e, menos frequentemente, tipo I ou veia de Giacomini (0,21%).

#### *Fontes de refluxo*

As fontes de refluxo mais frequentemente encontradas nas safenas externas foram as veias tributárias superficiais (70,24%), seguidas da junção safeno-poplítea (28,03%) e das veias perfurantes (1,73%). A veia de Giacomini causando refluxo na safena externa foi encontrada em somente 0,21% dos casos (Tabela 3).

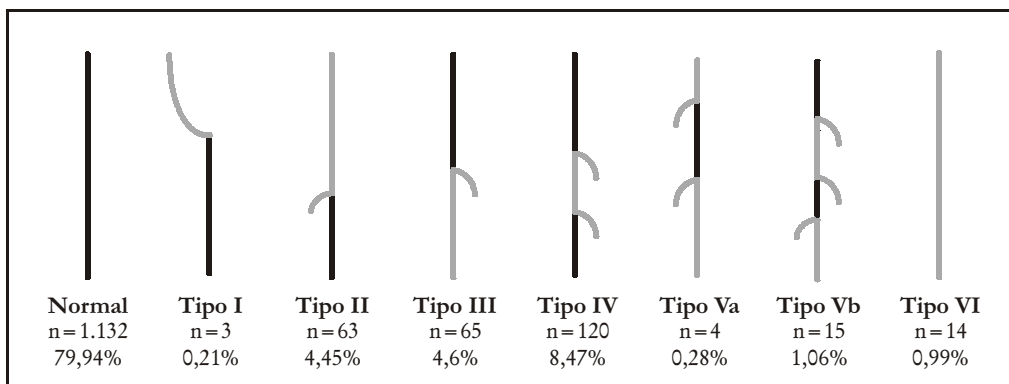


Figura 2 - Padrões de refluxo da safena externa.

Tabela 3 - Fontes de refluxo da veia safena externa

Veia safena externa/Fontes de refluxo	n	%
Tributária	203	70,24
Veia perforante	5	1,73
Junção safeno-poplíteia	81	28,03
Total	289	100

*Pontos de drenagem*

O ponto de drenagem mais comum das safenas externas foi encontrado nas veias tributárias: 83,33% dos membros. O escoamento por veias perforantes correspondeu aos 16,67% restantes (Tabela 4).

Tabela 4 - Pontos de drenagem da veia safena externa

Veia safena externa/Pontos de drenagem	n	%
Tributária	170	83,33
Veia perforante	34	16,67
Total	204	100

*Junção safeno-poplíteia*

Em relação ao posicionamento da crosse da safena externa, utilizando-se a prega poplíteia como ponto de referência, conforme descrito na Tabela 5, observou-se

que a junção safeno-poplíteia no nível da prega poplíteia foi encontrada em 54,6% das extremidades; a junção safeno-poplíteia localizada até 4 cm acima da prega poplíteia foi encontrada em 12,85% dos casos; a comunicação com o sistema venoso profundo entre 4 e 10 cm acima da prega poplíteia foi observada em 28,03% dos casos; acima de 10 cm da prega poplíteia em 3,32% das extremidades; abaixo da prega poplíteia em 0,07% das extremidades; e em 1,13% dos casos a safena externa comunicou-se com a safena interna em nível de perna proximal ou coxa.

Tabela 5 - Localização da junção safeno-poplíteia

Junção safeno-poplíteia	n	%
Na prega poplíteia	773	54,6
Até 4 cm acima da prega poplíteia	182	12,85
De 4 a 10 cm acima da prega poplíteia	397	28,03
Acima de 10 cm da prega poplíteia	47	3,32
Comunica-se com a veia safena interna na coxa ou na perna	16	1,13
Abaixo da prega poplíteia	1	0,07
Total	1.416	100

**Discussão**

O EDC apresenta-se como o principal exame complementar no planejamento pré-operatório da cirurgia de varizes. Uma cirurgia bem programada

diminui as chances de recidivas futuras e garante ao cirurgião maior segurança no ato operatório. Neste estudo, estamos propondo uma padronização dos padrões de refluxo das safenas, que pode ser usada como referência para a prática médica diária e para a execução de trabalhos científicos.

Hammarsten et al., em um trabalho prospectivo, mostraram que a safenectomia radical e a cirurgia de preservação das safenas internas não apresentavam resultados diferentes em termos de recidiva e satisfação estética dos pacientes. No entanto, para que se possa realizar a escolha entre tais procedimentos (safenectomia e preservação), faz-se necessário um conhecimento anatomofuncional do sistema venoso superficial<sup>3</sup>.

Koyano & Sakagushi apresentam uma classificação do refluxo nas safenas baseada no Doppler de ondas contínuas, sem avaliação anatômica direta dos vasos. Tal classificação descreve cinco padrões diferentes de refluxo nas safenas internas (difuso, da crossa ao terço proximal de perna, da crossa ao nível da coxa, tributárias da crossa e tributárias conectadas à veia perfurante) e três padrões de refluxo nas safenas externas (difuso, da junção safeno-poplíteia ao terço distal de perna e no nível do terço proximal de perna). Pelo fato dos autores utilizarem um método não-invasivo indireto para a análise, a classificação por eles proposta necessita ser complementada<sup>4</sup>. Ainda nesse trabalho, descreve-se que o refluxo difuso é o padrão mais freqüentemente encontrado nas safenas internas e externas, porém, em nossa pesquisa, observamos que o refluxo segmentar é predominante e que o refluxo difuso é um dos padrões menos freqüentes, tanto para a safena interna (9,9%) quanto para a safena externa (14,8%).

Myers et al. realizaram um estudo com 1.653 membros inferiores com insuficiência venosa crônica e apresentaram os padrões de refluxo do sistema venoso superficial com base no EDC. No entanto, a localização exata do refluxo não foi estabelecida no estudo, e foram apresentadas apenas as incidências de refluxo na safena interna e externa e sua correlação com o refluxo no sistema venoso profundo. Foi demonstrado que em apenas 210 (12%) membros não foi observado refluxo no sistema venoso superficial<sup>5</sup>. Nosso estudo observou ausência de refluxo em 28% dos membros na safena interna e em 80% na safena externa.

Utilizando o EDC, Luccas et al. apresentam a experiência da Universidade de Campinas (SP) na avaliação dos seguintes padrões de refluxo nas safenas:

tipo 0, safena normal (45,2%); tipo I, insuficiência em toda a extensão da safena (13,6%); tipo II, insuficiência da crossa até a região do joelho (17%); tipo III, insuficiência da crossa ao terço superior ou médio da coxa (11,1%); tipo IV, insuficiência apenas da crossa e suas colaterais (3,4%); tipo V, insuficiência segmentar entre o terço médio da coxa e o terço superior da perna (9,4%)<sup>6</sup>. Apesar dos autores apresentarem uma avaliação funcional mais abrangente, ainda assim alguns padrões de refluxo das safenas internas e, principalmente, variações anatômicas de desembocadura das safenas externas não foram apresentadas, o que consideramos importante para a prevenção de possíveis recidivas<sup>7</sup>.

Um estudo conduzido por Fisher et al. com 125 membros inferiores submetidos a cirurgia de varizes mostrou que o EDC detectou refluxo na junção safeno-femoral em 60% dos membros, enquanto o exame clínico foi sugestivo de refluxo em 38% dos membros ( $P < 0,001$ )<sup>8</sup>.

A recidiva de varizes foi avaliada através do estudo de eco-Doppler por Labropoulos et al., que demonstraram 29% dos casos com refluxo na junção safeno-femoral, isolado ou associado a refluxo segmentar da safena interna. A maior parte dos casos de recidiva (53%) no trajeto da safena externa ocorreu pela presença de veias perfurantes insuficientes<sup>9,10</sup>.

Na avaliação das safenas externas, é importante salientar a maior incidência observada de fonte de refluxo nas veias tributárias superficiais da perna e a presença da junção safeno-poplíteia na prega poplíteia em um pouco mais da metade dos casos. O desconhecimento dessa informação poderá acarretar maiores índices de recidiva de varizes através de cotos residuais insuficientes<sup>11</sup>.

Georgiev et al. estabeleceram uma correlação dos achados de Giacomini com os estudos recentes realizados com o EDC. Anatomicamente, a veia posterior da coxa estava presente em 72% dos 51 membros analisados por Giacomini<sup>12</sup>. Funcionalmente, Labropoulos et al. observaram a presença da veia de Giacomini insuficiente em 17,3% de 226 membros inferiores com refluxo no sistema venoso superficial<sup>13</sup>.

Além disso, Perrin salienta a importância do estudo da fossa poplíteia com refluxo através do EDC, que diferencia a insuficiência da safena externa das veias gastrocnêmias e do refluxo no eixo poplíteo-tibial, o que não é possível através do exame físico. No planejamento cirúrgico, o conhecimento das variações anatô-

micas permite evitar recidivas<sup>13</sup>. De Maeseneer et al.<sup>14</sup> avaliaram, através do EDC, 12 pacientes que foram submetidos a reoperação devido a recidiva de varizes com ligadura clássica prévia da safena externa. O EDC pré-operatório revelou refluxo na junção safeno-poplítea acima da prega poplítea em 11 pacientes e veia de Giacomini com refluxo em uma paciente.

Os autores concluem que, para uma avaliação pré-operatória adequada dos pacientes portadores de varizes dos membros inferiores, faz-se necessário o conhecimento anatomofuncional do sistema venoso superficial, existindo a necessidade de uma padronização das classificações de insuficiência venosa superficial baseada nos métodos diagnósticos não-invasivos.

A classificação apresentada, assim como os resultados obtidos da avaliação dos pontos de refluxo nas safenas interna e externa, ressaltam a importância desses dados no planejamento cirúrgico das varizes de membros inferiores e nos resultados finais, evitando-se as possíveis recidivas ou retiradas desnecessárias das safenas. No entanto, deve-se ressaltar que o mapeamento venoso pré-operatório deve ser considerado como instrumento auxiliar do raciocínio clínico e não como método único e definitivo para a indicação da cirurgia, que deve ser orientada pelo quadro clínico do paciente.

### Referências

- Engelhorn CA, Picheth FS, Castro Jr N, Dabul Jr NM, Gomes CS. Estudo do sistema venoso superficial com o duplex scan a cores. *Cir Vasc Angiol* 1996;12:12-14.
- van Bemmelen PS. Quantitative segmental evaluation of venous valvular reflux with duplex ultrasound scanning. *J Vasc Surg* 1989;4:425-31.
- Hammarsten J, Pedersen P, Cederlung C, Campanello M. Long saphenous vein saving surgery for varicose veins. A long term follow-up. *Eur J Vasc Surg* 1990;4:361-4.
- Koyano K, Sakagushi S. Selective stripping operation based on Doppler ultrasonic findings for primary varicose veins of the lower extremities. *Surgery* 1988;6:615-19.
- Myers KA, Ziegenbein RW, Zeng GH, Matthews PG. Duplex ultrasonography scanning for chronic venous disease: patterns of venous reflux. *J Vasc Surg* 1995;21:605-12.
- Luccas GC, Nagase Y, Menezes FH, et al. Cirurgia de varizes dos membros inferiores: avaliação pré-operatória do sistema venoso com mapeamento duplex. *Cir Vasc Angiol* 1996;1(12):15-20.
- Rutherford RB, Sawyer JD, Jones DN. The fate of residual saphenous vein after partial removal or ligation. *J Vasc Surg* 1990;12:422-8.
- Fisher R, Linde N, Duff C, Jeanneret C, Chandler JG, Seeber P. Late recurrent saphenofemoral junction reflux after ligation and stripping of the greater saphenous vein. *J Vasc Surg* 2001;34:236-40.
- Labropoulos N, Touloupakis E, Giannoukas AD, Leon M, Katsamouris A, Nicolaidis AN. Recurrent varicose veins: investigation of pattern and extend of reflux with color flow duplex scanning. *Surgery* 1996;4:406-9.
- Labropoulos N, Delis K, Nicolaidis NA, Leon M, Ramaswami G. The role of the distribution and anatomic extend of reflux in the development of signs and symptoms in chronic venous insufficiency. *J Vasc Surg* 1996;23(3):504-10.
- Franco G. Écho-Doppler Couleur et exploration veineuse superficielle. *Phébologie* 1994;47(1):63-75.
- Georgiev M, Myers KA, Belcaro G. The thigh extension of the lesser saphenous vein: from Giacomini's observations to ultrasound scan imaging. *J Vasc Surg* 2003;37:558-63.
- Perrin M. L'apport de l'écho-Doppler au plan diagnostic et thérapeutique dans la chirurgie de l'insuffisance veineuse chronique. *Phébologie* 1993;46(4):655-62.
- De Maeseneer MG, De Hert SG, van Schile PE, Vanmaele RG, Eyskens EJ. Preoperative colour-coded duplex examination of the saphenopopliteal junction in recurrent varicosity of the short saphenous vein. *Cardiovasc Surg* 1992;1(6):680-3.

### Correspondência:

Carlos Alberto Engelhorn  
Rua Deputado Heitor Alencar Furtado, 1720/901  
CEP 81200-110 - Curitiba - PR  
E-mail: engelhorn@bsi.com.br