

Fenestração aórtica endovascular na dissecação aguda complicada por isquemia visceral e periférica

Endovascular aortic fenestration for acute dissection complicated by visceral and peripheral ischemia

Marcia Morales¹, Alexandre Anacleto², Murilo Q. Berbert Freire³, Milton O. de A. Mello Neto³, Ricardo F. Ferraz Melo³, Eduardo F. Bastos³, Crescêncio Cêntola⁴, João Carlos Anacleto⁵

Resumo

Os autores relatam um caso de tratamento paliativo de isquemia periférica causada por dissecação aguda da aorta tipo B de Stanford por meio de fenestração aórtica endovascular. Mais de 90% dos pacientes com dissecação aguda da aorta, se não tratados, morrem em 3 a 6 meses. O tratamento clínico inicial e definitivo para dissecação aguda da aorta do tipo B é preconizado pela maioria dos importantes centros, reservando-se o tratamento cirúrgico para suas complicações, como isquemia periférica, que é a mais freqüente, ocorrendo em 35% das vezes. Os autores também descrevem aspectos da fenestração cirúrgica convencional, comparando-a com a técnica percutânea.

Palavras-chave: dissecação, aorta, fenestração.

A dissecação aguda da aorta (DAA) é a entidade clínica aguda mais comum a acometer a aorta, sendo uma vez e meia mais freqüente que o aneurisma verdadeiro da aorta abdominal roto e, pelo menos, quatro vezes mais comum que o aneurisma torácico roto¹. Sua incidência cresce proporcionalmente ao

Abstract

The authors report a case of palliative treatment of peripheral ischemia caused by acute aortic dissection type B of Stanford applying endovascular aortic fenestration. More than 90% of patients die within 3 to 6 months if left untreated. The initial and definitive clinical treatment for the acute aortic dissection type B is adopted by most major vascular surgery centers, reserving the surgical treatment for their complications, such as peripheral ischemia, which is the most frequent. It happens in 35% of all cases. The authors also describe aspects of the conventional surgical fenestration comparing it with the percutaneous technique.

Key words: dissection, aorta, fenestration.

aumento da pressão arterial sistêmica, moléstia com a qual mantém nítida relação².

Em 1970, Daily et al.³, da Universidade de Stanford, propuseram um sistema de classificação de acordo com a extensão da doença, utilizado até os dias atuais, em que as dissecações da aorta dividem-se em dois tipos: tipo A, quando há envolvimento da aorta ascendente, podendo o arco e a aorta descendente estarem ou não envolvidos; tipo B, quando a aorta ascendente não está acometida, não importando o local de rotura primária da íntima. Outra classificação, arbitrária, contudo universalmente aceita, define que a dissecação é aguda em até 14 dias do início dos sintomas, ou crônica acima desse período⁴.

Cerca de 10% dos pacientes evoluem para o que se classifica como cura natural espontânea da doença, o que é mais comum ocorrer nas dissecações do tipo B. Essa cura pode ser natural perfeita, ou seja, ocorre trombose da falsa luz, restabelecendo o fluxo pela luz verdadeira; ou ainda, a cura natural imperfeita, em que espontaneamente ocorre uma reentrada, ou seja, uma

1. Cirurgiã vascular. Coordenadora do Grupo de Doenças Cerebro Vasculares, Serviço de Cirurgia Vascular, Hospital Beneficência Portuguesa de São José do Rio Preto, SP.
2. Cirurgião vascular. Coordenador do Grupo de Patologias da Aorta. Chefe do Serviço de Cirurgia Vascular, Hospital Beneficência Portuguesa de São José do Rio Preto, SP.
3. Médico residente, Serviço de Cirurgia Vascular, Hospital Beneficência Portuguesa de São José do Rio Preto, SP.
4. Angiorradiologista. Chefe do Centro Regional de Radiologia Intervencionista e Vascular, Hospital Beneficência Portuguesa de São José do Rio Preto, SP.
5. Cirurgião vascular. Chefe do Serviço de Cirurgia Vascular, Instituto de Moléstias Cardiovasculares (IMC), São José do Rio Preto, SP.

Artigo submetido em 08.10.04, aceito em 19.04.05.

nova comunicação entre as luzes, descomprimindo a luz verdadeira². Entretanto, na grande maioria dos casos, o paciente com DAA evolui com alguma complicação, o que torna a taxa de mortalidade extremamente alta, podendo exceder os 60%⁵. A isquemia periférica é a mais comum das complicações, ocorrendo em 35% das vezes, manifestando-se na dissecação do tipo B em 41% das vezes como isquemia dos membros inferiores, em 33% como isquemia renal, em 22% como isquemia visceral e em 4% como paraplegia⁶.

O princípio da fenestração aórtica, proposto em 1935 por Gurin *et al.*⁷, é uma reprodução do princípio aplicado pela natureza em 10% dos casos. O seu objetivo é, em uma situação de urgência, descomprimir a luz verdadeira da aorta e seus ramos para restabelecer a perfusão em órgãos nobres, trazendo benefícios temporários e salvando-se, assim, a vida comprometida por isquemia visceral e/ou periférica. É um tratamento paliativo em situações em que o tratamento cirúrgico definitivo não se aplica, por contra-indicação do estado clínico do paciente ou mesmo por falta de tempo hábil para transportá-lo a um serviço de referência.

Relato de caso

Paciente do sexo masculino, 56 anos, admitido no Serviço de Cirurgia Vascular da Beneficência Portuguesa de São José do Rio Preto com história de dor torácica de forte intensidade com irradiação para a região interescapular por um período de 4 horas. Ao exame, encontrava-se com a pressão arterial de 220 por 120 mmHg, abdome distendido e ausência de pulsos em membros inferiores. O diagnóstico de DAA tipo B de Stanford foi confirmado por meio de uma ecocardiografia transesofágica, evidenciando um *flap* intimal mais ou menos 2 cm abaixo do óstio da subclávia esquerda (Figura 1). O tratamento clínico inicial de controle intensivo da pressão arterial sistêmica e da frequência cardíaca foi instituído em unidade de terapia intensiva. Apesar do tratamento, após 30 minutos o paciente evoluiu com evidências de complicações isquêmicas periféricas: deterioração do estado geral, com baixo débito urinário e distensão abdominal. O procedimento de fenestração aórtica por via endovascular de urgência foi indicado. Com o paciente sob acompanhamento anestésico, acordado, com leve sedação, fez-se uma punção na artéria femoral direita. A luz verdadeira foi cateterizada e o cateter de *pig tail* posicionado na aorta torácica descendente. Após injeção de contraste, evidenciou-se a luz verdadeira da aorta abdominal

colabada, impedindo o fluxo para as artérias viscerais, com enchimento parcial do tronco celiaco e da artéria renal direita (Figura 2).

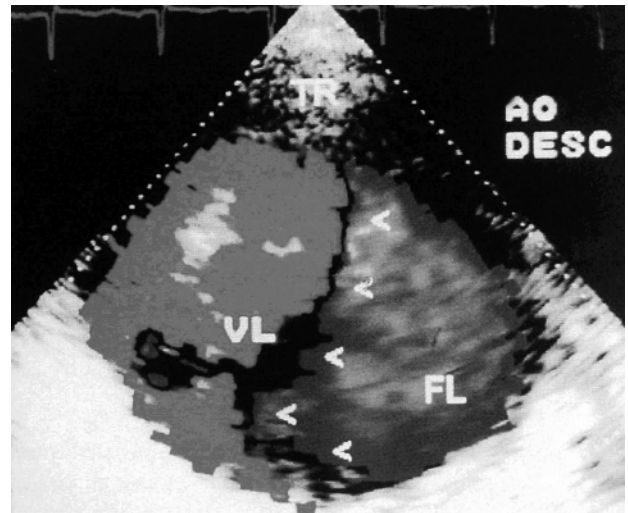


Figura 1 - Ecocardiograma transesofágico evidenciando um *flap* intimal mais ou menos 2 cm abaixo do óstio da artéria subclávia esquerda.

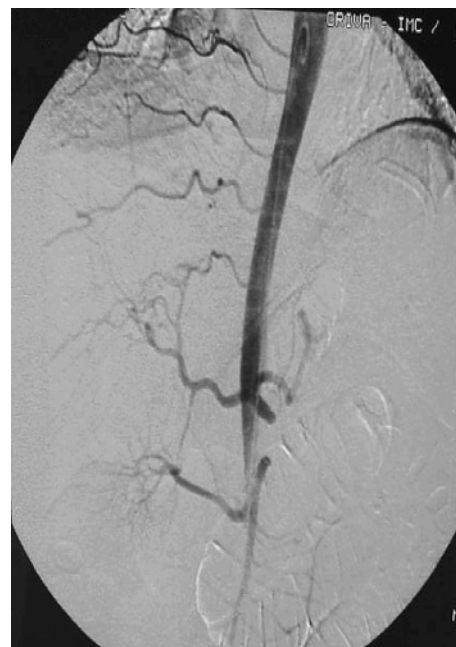


Figura 2 - Angiografia por subtração digital mostrando a luz verdadeira da aorta abdominal colabada impedindo o fluxo para as artérias viscerais, com enchimento parcial do tronco celiaco e da artéria renal direita.

Com uma nova punção na artéria femoral esquerda, cateterizou-se a falsa luz aórtica, e um fio guia de 0,35 mm foi introduzido nessa falsa luz. Posicionado o cateter guia na aorta torácica descendente, ao nível da 12^a vértebra torácica, realizou-se a punção do septo, entre as luzes falsa e verdadeira, utilizando-se a agulha de Colapinto, que foi introduzida através do cateter guia, tomando-se como referência o cateter guia posicionado na luz verdadeira (Figuras 3A e 3B). Após a realização da comunicação entre as luzes, foi feita uma dilatação dessa comunicação com a passagem de balão de angioplastia 7 mm (Figura 4). Com a ampliação da fenestração, permitiu-se uma reentrada ampla do fluxo na luz verdadeira e, conseqüentemente, restabelecimento do fluxo para as artérias viscerais e para os membros inferiores. A angiografia de controle mostra o restabelecimento do fluxo na aorta abdominal, contrastando as artérias viscerais (Figura 5).

Após o procedimento, o paciente foi levado para unidade de terapia intensiva para manter rigoroso controle de pressão arterial, hidratação e controle de frequência cardíaca. Evoluiu com melhora do débito urinário e da distensão abdominal, além da regressão dos níveis de uréia e creatinina e das enzimas hepáticas. Recebeu alta para o quarto após 3 dias.

Discussão

A síndrome de má-perfusão é uma das causas mais comuns de morte no paciente com DAA. A gravidade e a duração da isquemia visceral são os fatores de maior importância na sobrevivência do paciente. Há necessidade de uma rápida identificação e tratamento dessa complicação, para que a lesão visceral não se torne irreversível e fatal. A fenestração aórtica cirúrgica ou o reparo da aorta com ou sem implante de prótese de Dacron são os procedimentos terapêuticos de escolha na DAA complicada com isquemia periférica⁸.

A fenestração aórtica tem se mostrado um procedimento seguro e eficaz no tratamento dessas complicações, uma vez que restabelece o fluxo sanguíneo para luz verdadeira da aorta^{9,10}. O procedimento convencional é realizado por meio de uma laparotomia mediana, clampeamento da aorta abdominal infra-renal, secção transversa da aorta (Figuras 6A), preparo do coto proximal com ressecção do *flap* em extensão de 2 a 3 cm, ampliando assim a comunicação entre as luzes. No coto distal suturam-se as camadas da aorta (Figura 6B) e, por fim, realiza-se a anastomose término-terminal, restabelecendo o fluxo sanguíneo para a luz verdadeira, igualando-se as pressões entre esta e a luz falsa (Figura 6C)¹.

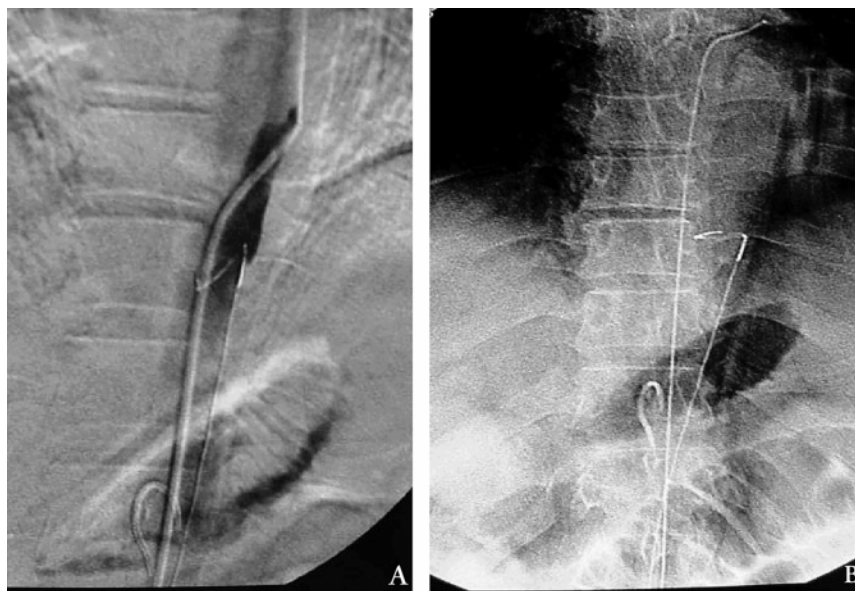


Figura 3 - Punção do septo entre as luzes falsa e verdadeira com agulha de Colapinto, introduzida através do cateter guia, tomando-se como referência o cateter guia posicionado na luz verdadeira.

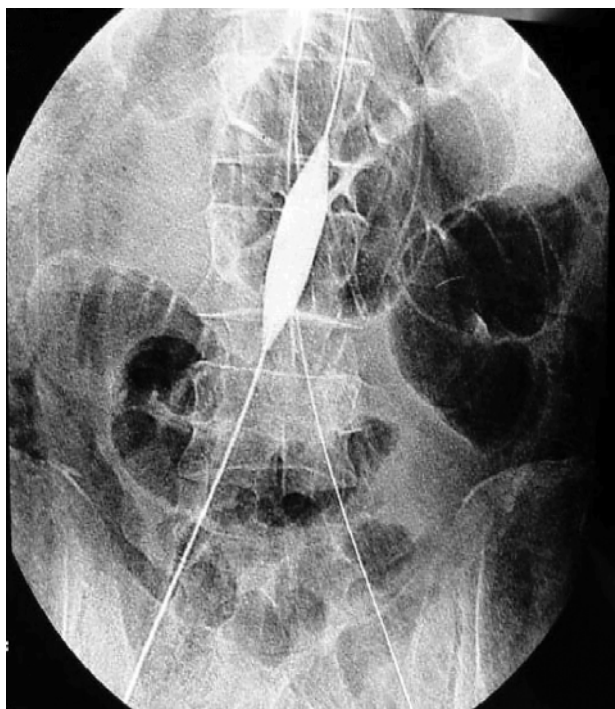


Figura 4 - Após a realização da comunicação entre as luzes, foi feita uma dilatação desta comunicação com a passagem de balão de angioplastia 7 mm.

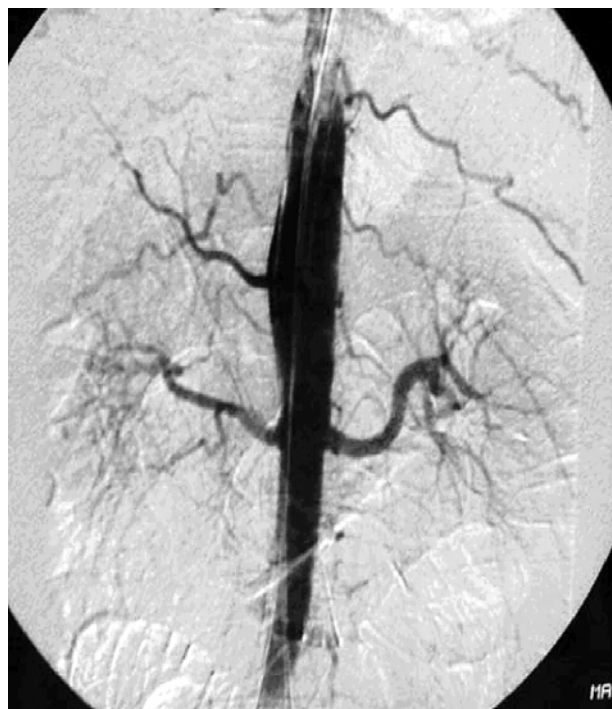

Figura 5 - A angiografia de controle mostra o restabelecimento do fluxo na aorta abdominal, contrastando as artérias viscerais.

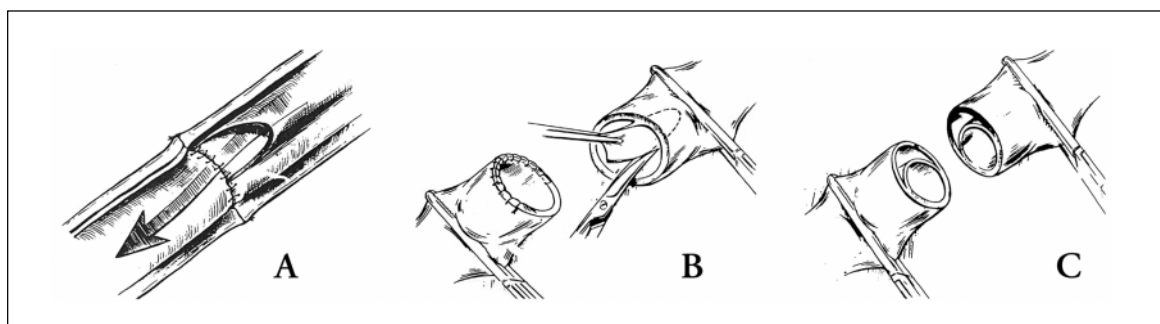


Figura 6 - Seção transversal da aorta (A), preparo do coto proximal com ressecção do *flap* em extensão de 2 a 3 cm, ampliando assim a comunicação entre as luzes. No coto distal, suturam-se as camadas da aorta (B) e, por fim, realiza-se a anastomose término-terminal, restabelecendo o fluxo sanguíneo (C).

Uma variante técnica para fenestração cirúrgica da aorta abdominal foi proposta por Castilho, em 1985,¹¹ utilizando-se um enxerto aorto-bifemoral com o objetivo de descomprimir a luz verdadeira da aorta. Apesar dos seus resultados, com 80% de sucesso imediato, a técnica atualmente não é utilizada, pois, além de ser tecnicamente mais complexa que o procedimento original, apresenta resultados semelhantes.

A cirurgia definitiva, seja convencional ou por colocação de endoprótese, para tratar a rotura primária

da íntima não foi proposta neste caso, pois o paciente não apresentava os seguintes critérios para essa indicação: dor intratável, expansão rápida da falsa luz, rotura ou iminência de rotura aórtica¹². Para os pacientes com risco iminente de morte, o tratamento definitivo é imprescindível. Nesses casos, a técnica endovascular apresenta menores taxas de mortalidade em relação ao tratamento cirúrgico convencional e ao clínico isoladamente (16, 40 e 70%, respectivamente)¹³. Para os pacientes com síndrome de má-perfusão periférica, a

fenestração endovascular desempenha um papel fundamental de maneira durável¹⁴ e menos invasiva.

A evolução da técnica percutânea permite reperfundir as regiões isquêmicas com menor morbidade, quando comparada com a técnica convencional cirúrgica, melhorando ainda mais os resultados^{5,8}, já que o procedimento pode ser realizado com o paciente acordado, com leve sedação. Entretanto, não se trata de um procedimento isento de complicações, podendo ocorrer embolização distal, extensão da dissecação e perfuração da parede da aorta, esta última com ocorrência diminuída quando se utiliza a angioscopia ou o ultrassom endovascular, que melhor define os detalhes anatômicos da dissecação⁵.

De 1978 a 2002, foram atendidos pelo Serviço de Cirurgia Vascular do Instituto de Moléstias Cardiovasculares de São José do Rio Preto - Dr. João Carlos Anacleto - Hospital Beneficência Portuguesa 258 pacientes com DAA, sendo 144 (56%) do tipo A e 114 (44%) do tipo B de Stanford. Em 35% dos casos, algum tipo de isquemia periférica esteve presente, assim distribuídos: 18% de isquemia de membros inferiores, 10% de isquemia renal, 4% medular e 3% intestinal.

Todo paciente obteve o tratamento inicial ou de emergência instalado prontamente em unidade de terapia intensiva, com objetivo de evitar a progressão do hematoma e restabelecer as funções vitais. A partir daí, foram selecionados para cada modalidade terapêutica, de acordo com o caso.

Dos 38 pacientes com DAA tipo B com isquemia periférica, 12 foram tratados com fenestração. Em 11 casos, a fenestração cirúrgica convencional foi realizada. No caso aqui relatado, optou-se pela técnica endovascular, devido à rápida deterioração do estado geral do paciente pela ineficácia do tratamento clínico intensivo isoladamente e ao elevado risco cirúrgico.

Nas 12 fenestrações do tipo B, houve três óbitos (25%), dois casos por rotura e um por insuficiência renal aguda.

Dos pacientes fenestrados, nove (75%) permaneceram vivos e em acompanhamento. Nesse grupo, encontra-se o paciente tratado por fenestração percutânea relatado neste artigo.

Conclusão

O tratamento de emergência das complicações isquêmicas da DAA, mesmo que paliativo, faz-se imprescindível para salvar a vida do paciente ou melhorá-lo

para o tratamento definitivo. A fenestração endovascular percutânea surgiu como uma modalidade mais rápida, menos invasiva e ainda mais atraente, em se tratando de pacientes graves nos quais o tratamento clínico não reverteu a isquemia periférica e a cirurgia definitiva não se aplica.

Referências

1. Anacleto A, Anacleto JC. Dissecação aórtica. In: Maffei FHA, Lastória S, Yoshida WB, Rollo HA. Doenças vasculares periféricas 3ª ed. Rio de Janeiro: MEDSI; 2002. p. 1173-214.
2. Roberts WC. Aortic dissection: anatomy, consequences and causes. *Am Heart J* 1981;101:195-214.
3. Daily PO, Trueblood W, Stinson EB, et al. Management of acute aortic dissections. *Ann Thorac Surg* 1970;10:237-47.
4. Svensson LG, Crawford ES. Aortic dissection. In: Svensson LG, Crawford ES. Cardiovascular and vascular disease of the aorta. 1995;4:42-83.
5. Slonim SM, Miller DC, Mitchell RS, Semba CP, Razavi MK, Dake MD. Percutaneous balloon fenestration and stenting for life-threatening ischemic complications in patients with acute aortic dissection. *J Thorac Cardiovasc Surg* 1999;6:1118-26.
6. Fann JI, Sarris GE, Mitchell RS, et al. Treatment of patients with Aortic dissection presenting with peripheral vascular disease. *Ann Surg* 1990;212:706-13.
7. Gurin D, Bulmer JW, Derby R. Dissecting aneurysm of aorta: diagnosis of operative relief of acute arterial obstruction due to this cause. *N Y State J Med.* 1935;85:1200-202.
8. Harms J, Hess U, Cavallaro A, Naundorf M, Maurer PC. The abdominal aortic fenestration procedure in acute thoraco-abdominal aortic dissection with aortic branch artery ischemia. *J Cardiovasc Surg (Torino)*. 1998;39:273-80.
9. Elefteriades JA, Hammond GL, Guaberg RJ, Kopf GS, Baldwin JC. Fenestration revisited. A safe and effective procedure for descending aortic dissection. *Arch Surg* 1990;125:786-90.
10. Morales DL, Quin JA, Braxton JH, Hammond GL, Gusberg RJ, Elefteriades JA. Experimental confirmation of effectiveness of fenestration in acute aortic dissection. *Ann Thorac Surg* 1998;66:1679-83.
11. Castilho OT. Variante cirúrgica no tratamento das dissecações agudas da aorta. *Rev Col Bras Cir* 1985;12:26-8.
12. Nienaber CA, Eagle KA. Aortic dissection: new frontiers in diagnosis and management. Part II: therapeutic management and follow-up. *Circulation* 2003;12:772-8.
13. Umaña JP, Craig Miller D, Scott Mitchell R. What is the best treatment for patients with acute type B aortic dissections – medical, surgical, or endovascular stent-grafting? *Ann Thorac Surg* 2002;74:S1840-3.
14. Roseborough G, Burke J, Sperry J, Perler B, Parra J, Williams GM. Twenty-year experience with acute distal thoracic aortic dissections. *J Vasc Surg* 2004;40:235-46.

Correspondência:

Marcia Morales

Rua Antonio de Godoy, 4355, Redentora

CEP 15015-100 – São José do Rio Preto, SP