

# Estudo comparativo entre os achados do exame físico, do mapeamento com eco-color Doppler e da exploração cirúrgica na recidiva das varizes de membros inferiores a partir da junção safeno-femoral

*Comparative study among the physical examination, echo-color Doppler mapping and operative approaching in the recurrent lower extremity varicose veins from the saphenofemoral junction*

Gilberto Narchi Rabahie<sup>1</sup>, Daniel Reis Waisberg<sup>2</sup>, Lourdes Conceição Martins<sup>3</sup>,  
Mariane Martins Manso<sup>4</sup>, Newton Eiji Kitamura<sup>5</sup>, Jaques Waisberg<sup>5,6</sup>

## Resumo

**Contexto:** A recidiva de varizes em membros inferiores é complicação frequente da safenectomia e sua incidência atinge até 80% dos casos.

**Objetivo:** Avaliar a sensibilidade do exame físico e do mapeamento com eco-color Doppler no diagnóstico da insuficiência do coto da veia safena magna, em doentes previamente operados, comparando-os com os achados da exploração operatória da junção safeno-femoral.

**Métodos:** Foram estudados prospectivamente 30 doentes envolvendo 37 membros submetidos previamente à safenectomia magna para tratamento de varizes e que foram reoperados por recidiva de varizes na região inguinal ou em face anterossuperior da coxa. Todos os doentes foram submetidos ao mapeamento com eco-color Doppler. Os dados foram comparados com os achados da exploração da crosse da veia safena magna na reoperação.

**Resultados:** A sensibilidade do mapeamento com eco-color Doppler para a presença de insuficiência do coto da veia safena magna foi de 70,3% (26 concordâncias dentre os 37 membros) e resultados falsos negativos ocorreram em 29,7% (11) membros avaliados ( $p=0,03$ ). A sensibilidade do achado de varizes na região inguinal e na face anteromedial da coxa com a presença de insuficiência do coto da veia safena magna foi de 100% (37 concordâncias dentre os 37 membros) e não houve resultados falsos negativos.

**Conclusões:** No doente já submetido à safenectomia magna, a presença no exame físico de varizes recidivadas em região inguinal e na face anteromedial da coxa é sugestivo de insuficiência do coto da veia safena magna, devendo-se realizar o mapeamento com eco color Doppler para o adequado planejamento da reexploração da crosse da veia safena magna.

**Palavras-chave:** veia safena; varizes; recidiva; ultrassonografia; ultrassonografia Doppler em cores.

## Abstract

**Background:** Recurrent varicose veins of the lower limbs are a frequent complication of saphenous vein stripping and their incidence may reach 80% of the cases.

**Objective:** To evaluate the sensitivity of physical examination and color-Doppler flow mapping for the diagnosis of insufficiency in the greater saphenous vein stump in patients who had previously undergone saphenous vein stripping, comparing the results with the findings at reoperation of the saphenofemoral junction.

**Methods:** This prospective study included 37 limbs of 30 patients who had been previously submitted to saphenous vein stripping to treat varicose veins. Color-Doppler flow mapping was performed in all patients. Results were compared with findings at reoperation of the saphenofemoral junction.

**Results:** The sensitivity of color-Doppler flow mapping was 70.3% (26 limbs out of 37 limbs) and false negative results occurred in 11 (29.7%) limbs

---

Trabalho realizado no Departamento de Cirurgia da Faculdade de Medicina do ABC (FMABC) – Santo André (SP), Brasil.

<sup>1</sup>Mestre em Ciências pelo Programa de Pós-Graduação em Ciências da Saúde da FMABC – Santo André (SP), Brasil. Cirurgião Vascular do Departamento de Cirurgia da FMABC – Santo André (SP), Brasil.

<sup>2</sup>Acadêmico da Faculdade de Medicina da Universidade de São Paulo (FMUSP) – São Paulo (SP), Brasil.

<sup>3</sup>Doutora em Ciências pelo Departamento de Patologia da FMUSP – São Paulo (SP), Brasil. Professora Assistente do Departamento de Saúde Coletiva da FMABC – Santo André (SP), Brasil.

<sup>4</sup>Acadêmica da FMABC – Santo André (SP), Brasil.

<sup>5</sup>Acadêmico da Universidade Cidade de São Paulo (UNICID) – São Paulo (SP), Brasil.

<sup>6</sup>Livre Docente; Professor Assistente do Departamento de Cirurgia da FMABC – Santo André (SP), Brasil. Médico do Departamento de Cirurgia do Hospital do Servidor Público Estadual de São Paulo (IAMSPE) – São Paulo (SP), Brasil.

Conflito de interesses: nada a declarar.

Submetido em: 20.05.09. Aceito em: 03.06.11.

J Vasc. Bras. 2011;10(3):198-204.

( $p=0.03$ ). The sensitivity of finding varicose veins in the groin and/or in the anteromedial aspect of the upper thigh was 100% (37 limbs out of 37 limbs), without false-negatives.

**Conclusions:** In patients previously submitted to saphenous vein stripping, recurrent varicose veins found at physical examination in the groin or anteromedial aspect of the upper thigh are suggestive of greater saphenous vein stump insufficiency. Color-Doppler flow mapping should be performed for an adequate saphenofemoral junction reoperation.

## Introdução

A recidiva de varizes em membros inferiores é complicação frequente do tratamento operatório inicial inadequado ou incompleto, embora possa também ocorrer por progressão e evolução da doença varicosa. A incidência da recidiva pode atingir até 80% dos casos operados entre 5 e 20 anos após o primeiro procedimento<sup>1</sup>. Sarin, Scurr e Coleridge Smith<sup>2</sup> e Bradbury et al.<sup>3</sup> verificaram que 20% dos doentes submetidos à cirurgia de varizes apresentavam quadro clínico de recidiva. O consenso *Recurrent Varices After Surgery* (REVAS)<sup>4</sup> definiu varizes recorrentes ou recidivadas como “a presença de veias varicosas nos membros inferiores previamente operados de varizes”.

Os fatores determinantes para a recidiva de varizes dos membros inferiores são a avaliação pré-operatória insuficiente e a operação inicial inadequada, segundo De Maeseneer et al.<sup>5</sup>. Estes autores afirmaram que a ligadura superficial ou mais distal da veia safena é a causa mais frequente da recidiva a partir da crossa, por deixar as veias tributárias sem tratamento. A válvula safeno-femoral incompetente ocasionaria refluxo e, conseqüentemente, novas varizes. Luccas, Menezes e Barel<sup>6</sup> afirmaram ser inexorável a recidiva de varizes após operação. Franco et al.<sup>7</sup> mostraram que 95% das recidivas de varizes na região inguinal devem-se ao tratamento incorreto da crossa da veia safena magna. Rivlin<sup>8</sup> e Negus<sup>9</sup> em dois artigos publicados com intervalo de 18 anos (1975 e 1993) destacaram a relevância do assunto.

Em estudo multicêntrico, Geier et al.<sup>10</sup> confirmaram a importância do tratamento adequado da crossa da veia safena magna.

A neovascularização é outro fator considerado como causa direta da recidiva de varizes a partir da junção safeno-femoral (JSF)<sup>11-13</sup>. Outros autores<sup>14,15</sup>, porém, afirmaram que a neogênese seria suficiente para causar recidiva de varizes.

O mapeamento com eco-color Doppler é considerado exame obrigatório no estudo da recidiva das varizes<sup>4,9,16-21</sup>. Entretanto o mapeamento com eco-color Doppler é dependente do examinador e, até o momento, não há padronização adequada do exame para a avaliação da recidiva de varizes<sup>22,23</sup>.

O objetivo do presente estudo foi avaliar a sensibilidade diagnóstica do exame físico e do exame de mapeamento com eco-color Doppler no tocante à presença de insuficiência da crossa da safena magna em doentes previamente submetidos à safenectomias magna e com recidiva de varizes, comparando-os com os achados da exploração operatória na reoperação.

## Métodos

A realização do estudo foi aprovada pelo Comitê de Ética em Pesquisa (CEP) da Faculdade de Medicina do ABC e registrado sob o número 088/03.

Este estudo observacional, prospectivo e descritivo foi realizado em doentes de clínica privada em Santo André (SP), no período compreendido entre fevereiro de 2004 e novembro de 2006.

Os critérios de inclusão foram doentes adultos, de ambos os sexos, com varizes recidivadas de membros inferiores com classificação clínica, etiológica, anatômica e patológica (CEAP) 2 e 3<sup>24</sup> localizadas na região inguinal e na face anteromedial da coxa. Foi considerado critério de exclusão a presença de suspeita clínica de compressão extrínseca e/ou de varizes pélvicas.

De um total de 312 doentes consecutivos submetidos à safenectomia da veia safena magna, 89 (28,5%) foram reoperados de varizes recidivadas. Foram selecionados 30 enfermos que preenchem os critérios de inclusão totalizando 37 membros inferiores previamente submetidos à safenectomia magna.

O estudo foi realizado em duas etapas: a primeira foi a avaliação dos doentes pelo exame físico e pelo exame de mapeamento com eco-color Doppler; e a segunda, intervenção operatória com reexploração da junção safeno-femoral.

Estes 30 doentes apresentavam média de idade de 53,7 anos (32 a 74 anos). Vinte e sete (90%) doentes eram do sexo feminino e três (10%) do sexo masculino. Vinte e sete (90%) eram brancos e três (10%) negros. Hipertensão arterial sistêmica foi observada em nove (30%) doentes e diabetes mellitus em um (3,33%). O membro inferior direito foi acometido em 21 (56,8%) casos e o esquerdo em 16 (43,2%). Em relação aos fatores de risco de surgimento de

varizes, 24 (88,9%) mulheres dentre as 27 pacientes desta série apresentavam duas ou mais gestações (Tabela 1).

O exame físico foi realizado na posição de decúbito dorsal horizontal e depois em posição ortostática. Os membros inferiores foram inspecionados quanto à coloração, presença de edema, deformidade, hemangioma, hipertrofia muscular, hiperpigmentação, presença de teleangiectasias, varizes, alterações tróficas e presença de dermatomicose e onicomicose. Foram observadas as incisões cirúrgicas anteriores e a posição da incisão proximal foi avaliada, se junto à prega inguinal ou se mais distal a ela. As veias varicosas na região inguinal e ou face anteromedial de coxa foram, então, constatadas (Figura 1).

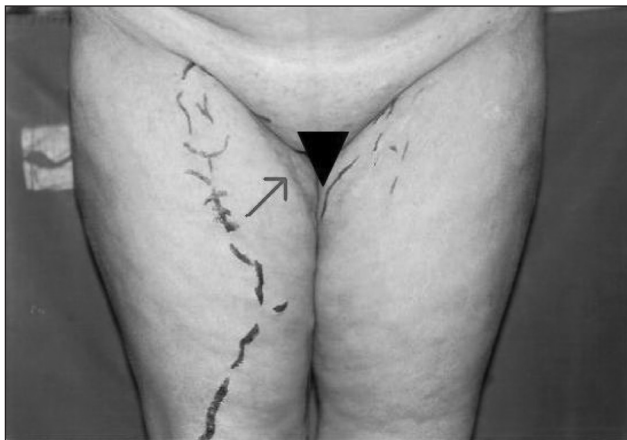Os pulsos femorais, poplíteos, tibial anterior e posterior foram examinados, e foi realizada pesquisa do sinal de cacifo para edema. Veias varicosas foram palpadas sendo descartada flebite superficial em todos os doentes.

Nos 30 doentes com recidiva de varizes, 22 (73,3%) foram submetidos à operação prévia de varizes, 5 (16,7%) a 2 operações prévias e 3 (10%) a 3 intervenções prévias (Tabela 2).

**Tabela 1.** Distribuição do número de doentes mulheres com recidiva de varizes dos membros inferiores após safenectomia e respectivo número de gestações após a operação primária.

Número de gestações	n	%
0	1	3,7
1	2	7,4
2	13	48,2
3	7	25,9
4	4	14,8
Total	27	100,0

n – número de mulheres



**Figura 1.** Marcação do trajeto das varizes recidivadas a partir da junção safeno-femoral. A seta indica a presença de cicatriz da operação anterior em localização distal à preconizada.

O mapeamento com eco-color Doppler foi realizado em todos os doentes do estudo, em serviços de ultrassonografia diferentes, de acordo com a orientação do seguro saúde de cada paciente. Na solicitação deste exame foi especificado que se tratava de recidiva de varizes e pediu-se a verificação do sistema venoso superficial e profundo, bem como a avaliação da presença de veias perforantes.

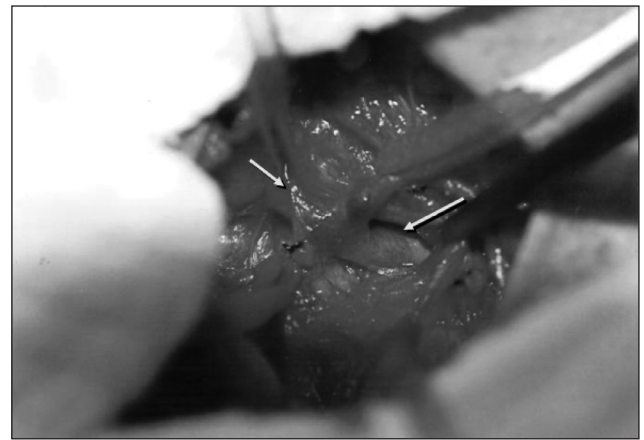
Após avaliação clínica pré-operatória e realização do mapeamento com eco-color Doppler, o doente foi submetido à abordagem operatória da JSF sempre realizada por incisão de inguinotomia de, aproximadamente, 3 cm de extensão. Nos doentes reoperados, o acesso foi realizado por abordagem direta da crossa em 29 (78,4%) membros e por abordagem indireta com dissecação dos vasos femorais em outros 8 (21,60%).

Crossa intacta foi caracterizada como aquela que não foi objeto de abordagem cirúrgica prévia. Nos casos da ligadura anterior da veia safena magna ter sido mais distal à JSF, a abordagem da crossa foi mais simples por ser região não explorada previamente (Figura 2). Em contrapartida, nos casos reoperados em que ocorreu abordagem da crossa na operação anterior, a dissecação foi mais trabalhosa devido à fibrose local. Empregou-se, então, a técnica descrita por Li<sup>25</sup> que consiste na ampliação da incisão em sentido lateral

**Tabela 2.** Distribuição do número e percentagem das operações prévias nos doentes com recidiva de varizes dos membros inferiores após safenectomia magna.

Número de operações prévias	n	%
1	22	73,3
2	5	16,7
3	3	10,0
Total	30	100,0

n – número de doentes



**Figura 2.** Aspecto intra-operatório da dissecação da junção safeno-femoral. A seta maior indica a veia femoral comum dissecada e a seta menor indica a crossa da veia safena magna isolada.

em direção ao pulso femoral, o que permite a dissecação da veia femoral, identificação do coto da veia safena magna e ligadura com sutura contínua justafemoral, com fio de polipropileno 5-0.

O plano subcutâneo foi aproximado com sutura contínua com fio catagute 3-0 e na pele foi aplicada sutura intradérmica com fio de glactina monofilamentada 4-0. Após a abordagem da JSF, procedeu-se ao tratamento das veias varicosas pelo método convencional.

Utilizou-se a análise descritiva das variáveis do estudo. As variáveis qualitativas foram apresentadas em valores absolutos e relativos. Para a comparação do achado do mapeamento com eco-color Doppler, do exame físico e da exploração operatória da JSF, foi utilizado o teste de concordância de Kappa. Os valores de Kappa adotados foram: menores que zero indicando ausência de concordância, entre 0 e 0,19 concordância pobre, entre 0,20 e 0,59 concordância mediana, entre 0,60 e 0,79 concordância substancial e valores entre 0,80 e 1,0 concordância quase perfeita. O pacote estatístico utilizado foi SPSS 14.0 para *Windows*.

## Resultados

O achado do mapeamento com eco-color Doppler em relação à crossa da veia safena magna revelou que 22 (59,5%) dos doentes apresentavam coto de veia safena insuficiente (Tabela 3; Figura 3).

Na abordagem operatória da JSF verificou-se presença de 33 (89,2%) membros com coto de veia safena magna insuficiente e 4 (10,8%) com crossa de veia safena intacta (Tabela 4).

Nos 11 (29,7%) membros onde não houve concordância diagnóstica entre o mapeamento com eco-color Doppler e os achados operatórios, em 4 (10,8%) a crossa da safena magna estava intacta e nos outros 7 (18,9%) membros, o coto da veia safena magna estava presente e insuficiente (Quadro 1).

Complicações operatórias ocorreram em 2 (5,4%) doentes. Um deles apresentou linforrèia que perdurou por oito dias e teve resolução espontânea. Outro enfermo apresentou

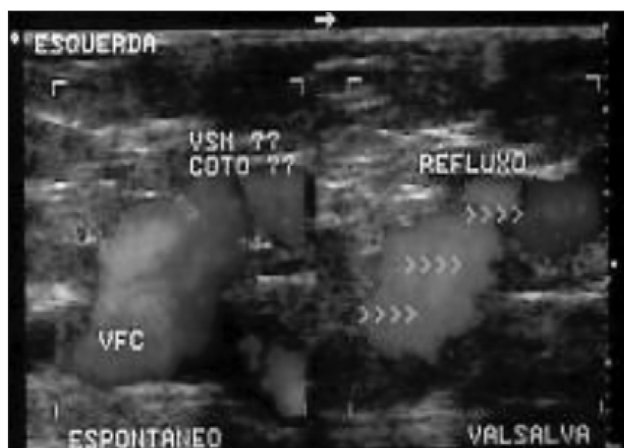
**Tabela 3.** Distribuição dos resultados do mapeamento com eco-color Doppler nos membros de doentes com recidiva de varizes após safenectomia.

Descrição do mapeamento com eco color Doppler	n	%
Presença de coto de veia safena insuficiente	22	59,5
Presença da veia safena insuficiente	4	10,8
Safenectomia sem menção à crossa	9	24,3
Veias dilatadas	2	5,4
Total	37	100,0

n – número de membros inferiores

lesão intra-operatória da JSF que foi prontamente identificada e corrigida com venorrafia primária, evoluindo sem outras intercorrências.

A comparação entre a descrição do mapeamento com eco-color Doppler e a exploração cirúrgica da JSF nos doentes com recidiva de varizes em região inguinal e na face anteromedial da coxa mostrou concordância diagnóstica em 26 (70,3%) membros e ausência de concordância



**Figura 3.** Mapeamento com eco-color Doppler pré-operatório mostrando presença na crossa da veia safena magna de coto insuficiente com refluxo.

**Tabela 4.** Distribuição dos achados da exploração cirúrgica nos doentes com recidiva de varizes dos membros inferiores após safenectomia magna.

Achados da exploração cirúrgica	n	%
Presença de coto de veia safena insuficiente	33	89,2
Crossa intacta	4	10,8
Total	37	100,0

n – número de membros inferiores

**Quadro 1.** Distribuição dos casos sem concordância diagnóstica entre o mapeamento com eco color Doppler e os achados operatórios nos doentes com varizes recidivadas dos membros inferiores após safenectomia.

Caso	Descrição do mapeamento com eco color Doppler	Achado operatório
1	Safenectomia	Presença de coto insuficiente
2	Safenectomia	Crossa intacta
3	Safenectomia	Crossa intacta
4	Safenectomia	Presença de coto insuficiente
5	Safenectomia	Presença de coto insuficiente
6	Veias dilatadas	Crossa intacta
7	Veias dilatadas	Crossa intacta
8	Safenectomia	Presença de coto insuficiente
9	Safenectomia	Presença de coto insuficiente
10	Safenectomia	Presença de coto insuficiente
11	Safenectomia	Presença de coto insuficiente

**Tabela 5.** Distribuição do número e percentagem de casos de acordo com a concordância diagnóstica do mapeamento com eco color Doppler com os achados da exploração cirúrgica nos doentes com recidiva de varizes dos membros inferiores após safenectomia.

Concordância	n	%
Sim	26	70,3
Não	11	29,7
Total	37	100,0

n – número de membros inferiores

diagnóstica em 11 (29,7%) membros (Tabela 5) ( $\kappa=0,4$ ; concordância mediana). Nos doentes com recidiva de varizes, a concordância entre a presença de varizes na região inguinal e na face anteromedial da coxa e os achados de insuficiência da crosse da veia safena magna verificada na exploração operatória foi de 100% ( $\kappa=1,0$ ; concordância quase perfeita).

A sensibilidade do mapeamento com eco-color Doppler para a presença de insuficiência do coto da veia safena magna foi de 70,3% (26 concordâncias dentre os 37 membros) e resultados falsos negativos ocorreram em 29,7% (11 membros avaliados). A sensibilidade do encontro de varizes na região inguinal e na face anteromedial da coxa com a presença de insuficiência do coto da veia safena magna foi de 100% (37 concordâncias dentre os 37 membros), não havendo resultados falsos negativos.

## Discussão

A recidiva de varizes é preocupação dos cirurgiões desde 1940 quando Stalker e Heyerdale<sup>26</sup> e outros autores<sup>27-29</sup> destacaram a importância do fato. A incidência da recidiva é variável, dependendo da técnica empregada na operação inicial. A incidência elevada de recidiva de varizes a partir da JSF pode ser evitada se a operação inicial de safenectomia magna for realizada com a dissecação e ligadura de todas as veias tributárias da crosse da veia safena magna, próxima à veia femoral<sup>30-37</sup>.

Rivlin<sup>8</sup> afirmou que a maior causa de recidiva é a superficialização da operação, isto é, o cirurgião inexperiente em intervenções venosas teria receio de aprofundar a dissecação em direção à JSF e realizaria a ligadura da veia safena magna em posição mais distal do que seria desejável, mantendo os ramos tributários da JSF intactos.

Franco et al.<sup>7</sup> afirmaram que 95% dos casos de recidiva em crosse são determinados pela operação incompleta da região da JSF. Da mesma forma Wali et al.<sup>19</sup>, Jiang et al.<sup>20</sup>, e Zaraca e Ebner<sup>38</sup> sugeriram que a inadequação da operação deve-se ao fato do cirurgião confundir a veia safena magna

com a veia femoral comum, procedendo à ligadura da veia safena acessória, supondo esta ser a veia safena magna.

Wali et al.<sup>19</sup> sustentaram que a recidiva a partir da JSF é evitável, desde que o cirurgião realize a dissecação da crosse e sua ligadura próxima à veia femoral.

A reabordagem da JSF pode ser dificultosa quando a fibrose for intensa e, nesta situação, a dissecação da artéria e veia femoral deve ser realizada para, então, se abordar a JSF<sup>25</sup>. No presente estudo, houve necessidade deste tipo indireto de abordagem em 8 (21,6%) dos 37 membros operados.

Hayden e Holdsworth<sup>39</sup> relataram que nos membros reoperados da JSF não houve caso de lesão da crosse, porém a ocorrência de lesões linfáticas foi frequente. De acordo com estes autores, a linforrèia ou linfocele foi notada em 26% dos casos operados e a segunda complicação mais frequente foi infecção de parede, que esteve presente em 16% dos doentes. Confirmando estas preocupações, De Maesenner et al.<sup>40</sup>, em estudo de membros submetidos à safenoplastia com implante de silicone, observaram a incidência de complicações em 9,5% dos doentes operados: infecção em 2,8% dos membros, complicações linfáticas em 3,2%, tromboembolismo venoso em 3,0% e estenose da veia femoral comum com repercussão hemodinâmica em 0,9%. Na atual série, houve um caso (2,7%) de linforrèia e outro (2,7%) de lesão da JSF e ambos apresentaram com boa evolução.

No estudo de Egan et al.<sup>37</sup>, a neovascularização foi encontrada em 8,2% dos membros examinados, porém em todos os casos havia associação com incompetência do coto da veia safena magna ou de seu trajeto na coxa. Em nenhum destes casos os autores identificaram a neovascularização como causa única da recidiva varicosa. Pequenos vasos que podem normalmente estar presentes devido à cicatrização na região da JSF não são suficientes para ocasionar a recidiva de varizes e remodelar a anatomia local<sup>14,15</sup>. A neovascularização como causa direta de recidiva de varizes a partir da crosse da veia safena magna não foi encontrada nos 37 membros reoperados no presente estudo.

O diagnóstico da recidiva de varizes e de suas prováveis causas é realizado inicialmente pelo exame físico<sup>5,7-9,19,20</sup>. A partir do aumento da indicação e realização do mapeamento com eco-color Doppler, o estudo da recidiva de varizes e suas causas torna-se mais completo<sup>16-20</sup> e o exame físico pode ser colocado em plano secundário. Autores<sup>17,18</sup> afirmaram que o mapeamento com eco-color Doppler isoladamente é suficiente para indicar ou não a reabordagem da JSF, de acordo com a identificação, pelo exame de imagem, da presença ou não de coto insuficiente da crosse da veia safena magna.



As vantagens do custo baixo e da ausência de invasividade se contrapõem ao fato que o mapeamento com eco-color Doppler é examinador dependente<sup>22,23</sup>. Além disto, é salientada a possível falta de padronização adequada para este exame do sistema venoso dos membros inferiores<sup>22,23</sup>.

Enrici et al.<sup>32</sup> observaram recidiva de varizes de membros inferiores em 15,6% dos doentes operados. Estes autores afirmaram que a maior eficácia dos métodos diagnósticos para evitar esta complicação ocorreu quando os doentes foram estudados com mapeamento com eco-color Doppler, flebografia, flebomanometria e ecodoppler bidirecional associado à pletismografia no pré-operatório da primeira operação. Esta abordagem ampla deve ter contribuído para que o índice de recidiva destes autores fosse menor do que o da presente série (28,5%).

França et al.<sup>33</sup> observaram, por meio do mapeamento com eco-color Doppler, que a prevalência de refluxo no coto da veia safena magna em doentes com recidiva de varizes pós-safenectomia foi de 27,5%, ao passo que no presente estudo este índice atingiu 59,5% dos membros.

Morais et al.<sup>30</sup> estudaram a confiabilidade do mapeamento com eco-color Doppler na indicação do tratamento cirúrgico em doentes com de veias varicosas em membros inferiores e usando, como referencial, os achados cirúrgicos na reoperação. A acurácia total foi de 0,87 para o exame clínico e de 0,95 para o exame de mapeamento com eco-color Doppler, resultando numa concordância entre eles de 87,2% quando a doença estava localizada apenas na veia safena magna. Estes autores concluíram que o exame de mapeamento com eco-color Doppler apresenta ótima confiabilidade diagnóstica e que deve ser utilizado como adjuvante do exame clínico no pré-operatório dos doentes com veias varicosas nos membros inferiores. Na presente casuística, os resultados do mapeamento com eco-color Doppler em membros com varizes recidivadas reforçaram o fato de que os achados do exame físico de varizes na região inguinal e na face anteromedial da coxa, por si só, justificam a exploração da JSF, reservando ao mapeamento com eco-color Doppler papel adjuvante na decisão de reabordar a JSF.

O mapeamento com eco-color Doppler é considerado eficiente para a identificação de veias perfurantes e na identificação dos pontos de refluxo<sup>17,18,35,36</sup>. Egan et al.<sup>37</sup> verificaram que o mapeamento com eco-color Doppler revelou que a veia safena magna estava intacta, apesar do antecedente de safenectomia em 17,4% dos doentes, resultado próximo ao encontrado pela presente série (10,8%).

No presente estudo, a sensibilidade relativamente baixa do mapeamento com eco-color Doppler pode ser creditada ao fato de que este exame é dependente do examinador e foi

realizado em diferentes centros de imagem. Por outro lado, concluiu-se que a necessidade de exploração da crossa da safena magna pode ser sugerida pelo exame físico quando são encontradas varizes na região inguinal e na face anteromedial da coxa, porém deve-se realizar o mapeamento com eco-color Doppler para a confirmação da insuficiência do coto da veia safena magna. Ademais, a falibilidade do mapeamento com eco-color Doppler nos casos de recidiva a partir da JSF pode dever-se, possivelmente, à fibrose que envolve a região anteriormente operada e que pode confundir o examinador<sup>22,23</sup>.

O mapeamento com eco-color Doppler é um exame não invasivo e importante para a avaliação dos pontos de refluxo venoso causadores de novas varizes e, junto com o exame físico, pode indicar ou não a reexploração operatória da JSF. Além disso, o eco-color Doppler do sistema venoso dos membros inferiores adequadamente padronizado é fundamental para a programação da intervenção operatória.

Nas condições deste estudo, concluiu-se que no doente já submetido à safenectomia magna, a presença no exame físico de varizes recidivadas em região inguinal e na face anteromedial da coxa é achado sugestivo para a reexploração da crossa da veia safena magna, devendo-se realizar o mapeamento com eco-color Doppler para a confirmação da insuficiência do coto da veia safena magna e para o adequado planejamento do tratamento cirúrgico.

## Referências

1. Darke SG. The morphology of recurrent varicose veins. *Eur J Vasc Surg.* 1992;6(5):512-7.
2. Sarin S, Scurr JH, Coleridge Smith PD. Assessment of stripping the long saphenous vein in the treatment of primary varicose veins. *Br J Surg.* 1992;79(9):889-93.
3. Bradbury AW, Stonebridge PA, Ruckley CV, et al. Recurrent varicose veins: correlation between preoperative clinical and hand-held Doppler ultrasonographic examination, and anatomical findings at surgery. *Br J Surg.* 1993;80(7):849-51.
4. Perrin MR, Guex JJ, Ruckley CV, et al. Recurrent varices after surgery (REVAS), a consensus document. REVAS group. *Cardiovasc Surg.* 2000;8(4):233-45.
5. De Maeseneer MG, Van Schil PE, Philippe MM, et al. Is recurrence of varicose veins after surgery unavoidable? *Acta Chir Belg.* 1995;95(1):21-6.
6. Luccas GC, Menezes FH, Barel EV. Varizes dos membros inferiores – tratamento. In: Brito CJ, Duque A (editores). *Cirurgia Vascular.* Rio de Janeiro: Revinter; 2002. p.1034-51.
7. Franco G, Nguyen KAC G, Lefebvre-Villardebó M, et al. Apport de l'écho doppler couleue dans les récidives variqueuses post-opératoires au niveau de la region inguinale. *Phlebologie.* 1995;48(2):241-50.
8. Rivlin S. The surgical cure of primary varicose veins. *Br J Surg.* 1975;62(11):913-7.

9. Negus D. Recurrent varicose veins: a national problem. *Br J Surg.* 1993;80(7):823-4.
10. Geier B, Stücker M, Hummel T, et al. Residual stumps associated with inguinal varicose vein recurrences: a multicenter study. *Eur J Vasc Endovasc Surg.* 2008;36(2):207-10.
11. Heim D, Negri M, Schlegel U, et al. Resecting the great saphenous stump with endothelial inversion decreases neither neovascularization nor thigh varicosity recurrence. *J Vasc Surg.* 2008;47(5):1028-32.
12. Donati M, Gandolfo L, Brancato G, et al. Recurrent varicose veins due to neovascularisation: can they be prevented? *Chir Ital.* 2008;60(1):83-90.
13. van Rij AM, Jones GT, Hill BG, et al. Mechanical inhibition of angiogenesis at the saphenofemoral junction in the surgical treatment of varicose veins: early results of a blinded randomized controlled trial. *Circulation.* 2008;118(1):66-74.
14. Moreau PM. Neovascularization is not a major cause of varicose veins recurrence. *Int J Angiol* 2002;11(2):99-101.
15. Bartos Junior J, Bartos J. Causes of recurrences following procedures for varicose veins of the lower extremities. *Rozhl Chir.* 2006;85(6):293-5.
16. Tong Y, Royle J. Recurrent varicose veins following high ligation of long saphenous vein: a duplex ultrasound study. *Cardiovasc Surg.* 1995;3(5):485-7.
17. Benabou JE, Molnar LJ, Cerri GG. Duplex sonographic evaluation of the sapheno-femoral venous junction in patients with recurrent varicose veins after surgical treatment. *J Clin Ultrasound.* 1998;26(8):401-4.
18. Berni A, Tromba L, Mosti G, et al. La comparsa di varici dopo loro trattamento. Studio multicentrico del Doppler Club Italiano Società di Clinica e Tecnologia. *Minerva Cardioangiol.* 1998;46(4):87-90.
19. Wali MA, Sheehan SJ, Colgan MP, et al. Recurrent varicose veins. *East Afr Med J.* 1998;75(3):188-91.
20. Jiang P, van Rij AM, Christie R, et al. Recurrent varicose veins: patterns of reflux and clinical severity. *Cardiovas Surg.* 1999;7(3):332-9.
21. Roscitano G, Mirenda F, Mandolfino T, et al. Varicose vein recurrence after surgery of the sapheno-femoral junction: color Doppler ultrasonography study. *Chir Ital.* 2003;55(6):893-6.
22. Cerri GG, Molnar LJ, Vezozzo DC. Doppler. Avaliação duplex do sistema venoso profundo e superficial. São Paulo: Sarvier; 1996. p.69-89.
23. Zwiebel W. Introdução à ultrassonografia vascular. Módulo IV: exame venoso periférico. São Paulo: Revinter; 1998. p.244-349.
24. Eklöf B, Rutherford RB, Bergan JJ, et al. Revision of the CEAP classification for chronic venous disorders: consensus statement. *J Vasc Surg.* 2004;40(6):1248-52.
25. Li AK. A technique for re-exploration of the saphenofemoral junction for recurrent varicose veins. *Br J Surg.* 1975;62(9):745-6.
26. Stalker LK, Heyerdale W. Factors in recurrence of varices following treatment. *Surg Gynecol Obstet.* 1940;71:723-30.
27. Glasser ST. An anatomic study of venous variations of the fossa ovalis. The significance of recurrences following ligations. *Arch Surg.* 1943;46:289-95.
28. Luke JC. The management of recurrent varicose veins. *Surgery.* 1954; 35(1):40-4.
29. Lofgren KA, Ribisi AP, Miyers, TT. An evaluation of stripping versus ligation for varicose veins. *AMA Arch Surg.* 1958;76(2):310-6.
30. Morais Filho D, El Hozni Junior RA, Diniz JAM, et al. Uso do duplex ultra-som no planejamento do tratamento cirúrgico de varizes dos membros inferiores. *Cir Vasc Angiol.* 1999;15(2):43-9.
31. Perrin M, Gobin JP, Nicolini P. Les recidives au pli de l'aîne après chirurgie des varices. *J Mal Vasc.* 1997;22(5):303-12.
32. Enrici EA, Regalado OE, Enrici A, et al. Várices recidivadas luego de la cirugía venosa de los miembros inferiores. *Rev Argent Cir.* 2001;81(3/4):107-16.
33. França GJ, Timi JR, Vidal EA, et al. O eco-Doppler colorido na avaliação das varizes recidivadas. *J Vasc Bras.* 2005;4(2):161-6.
34. Rodríguez O, Valenzuela R S, Mebold P J. Recurrencia de várices en el Hospital Barros Luco-Trudeau. *Rev Chil Cir.* 2004;56(5):470-4.
35. Labropoulos N, Touloupakis E, Giannoukas AD, et al. Recurrent varicose veins: investigation of the pattern and extent of reflux with color flow Duplex scanning. *Surgery.* 1996;119(4):406-9.
36. van Rij AM, Hill G, Gray C, et al. A prospective study of the fate of venous leg perforators after varicose vein surgery. *J Vasc Surg.* 2005;42(6):1156-62.
37. Egan B, Donnelly M, Bresnihan M, et al. Neovascularization: an "innocent bystander" in recurrent varicose veins. *J Vasc Surg.* 2006;44(6):1279-84.
38. Zaraca F, Ebner H. Causes and treatment of recurrent varices of the lower limbs. *Chir Ital.* 2005;57(6):761-5.
39. Hayden A, Holdsworth J. Complications following re-exploration of the groin for recurrent varicose veins. *Ann R Coll Surg Engl.* 2001;83(4):272-3.
40. De Maeseneer MG, Philipsen TE, Vanderbroeck CP, et al. Closure of the cribriform fascia: an efficient anatomical barrier against postoperative neovascularization at the saphenofemoral junction? A prospective study. *Eur J Vasc Endovasc Surg.* 2007;34(3):361-6.

**Correspondência**

Jaques Waisberg  
 Rua das Figueiras, 550 – apto 134 – Bairro Jardim  
 CEP 09080-300 – Santo André (SP), Brasil  
 E-mail: jaqueswaisberg@uol.com.br

**Contribuição dos autores**

Concepção e desenho do estudo: GNR, LCM  
 Análise e interpretação dos dados: GNR  
 Coleta de dados: DRW, MMM, NEK  
 Redação do artigo: GNR  
 Revisão crítica do texto: JW, YU, DRW, MMM, NEK  
 Aprovação final do artigo\*: GNR, LCM, DRW, MMM, NEK, JW, YU  
 Análise estatística: LCM

\*Todos os autores leram e aprovaram a versão final submetida ao J Vasc Bras.