

# Fratura do acrômio associada a lesão arterial: relato de caso

## *Fracture of the acromion associated with arterial lesion: case report*

Marcos Rassi Fernandes, Rui José Fernandes\*

### Resumo

A fratura do acrômio com lesão arterial é uma associação rara. O quadro clínico caracteriza-se por dor no ombro, incapacidade funcional e edema do membro acometido, com pulso e temperatura distais diminuídos. A radiografia do ombro e a arteriografia definem o diagnóstico e auxiliam na evolução pós-operatória. Os autores relatam um caso raro de fratura da base do acrômio associada a lesão da artéria ulnar ipsilateral, seu tratamento, bem como a avaliação pré e pós-operatória.

**Palavras-chave:** Lesões do acrômio, cirurgia de fraturas ósseas, acrômio, radiografia do acrômio, cirurgia do acrômio, fixação interna de fraturas de adultos.

### Abstract

Fracture of the acromion and arterial injury are a rare association. The clinical picture is characterized by shoulder pain, functional disability and swelling of the affected limb with decreased distal pulse and temperature. Radiography of the shoulder and arteriography define the diagnosis and assist in postoperative follow-up. The authors report a rare case of fracture of the acromion associated with injury of the ipsilateral ulnar artery and describe its treatment, as well as pre- and postoperative evaluations.

**Keywords:** Acromial lesions, bone fracture surgery, acromion radiography, acromion surgery, internal fixation of adult fractures.

### Introdução

O acrômio (AC) é um osso forte que funciona como um escudo, protegendo as estruturas da região subacromial. Ele absorve e dissipa as forças aplicadas na região do ombro<sup>1</sup>. Quando essa força é de alta energia, ela pode causar uma fratura, assim como outras lesões graves. Por isso, o diagnóstico nem sempre é feito de imediato, devido à atenção dada às lesões associadas<sup>2</sup>.

A fratura do AC é rara e representa somente 9% das fraturas da escápula (ESC), as quais correspondem a 1% de todas as fraturas<sup>3</sup>. Ela pode ser resultado de uma força direta aplicada na região superior do AC, ou de um desvio ou luxação superior da cabeça umeral. Este último mecanismo também pode produzir uma rotura grave do manguito rotador<sup>4</sup>.

A fratura é, com frequência, minimamente desviada e de tratamento não cirúrgico. É sempre importante distingui-la do *os acromiale*<sup>1-3</sup>, que é a falta de fusão dos centros de ossificação do AC. Diante de uma fratura desviada, sempre devemos considerar associação a lesão do plexo braquial<sup>5</sup>.

A maioria das fraturas do AC é concomitante às fraturas do caracóide<sup>6</sup>, clavícula<sup>7</sup>, colo ou corpo da ESC<sup>8</sup>, luxação acromioclavicular<sup>9</sup> ou luxação glenoumeral<sup>3</sup>, porém nunca devemos esquecer da importância do exame neurovascular em traumas de alta magnitude.

Este relato de caso tece considerações sobre uma fratura da base do AC associada a lesão da artéria ulnar ipsilateral, seu tratamento e evolução, alertando para a possibilidade de eventual associação entre esses dois tipos de lesões, e teve a aprovação do Comitê de Ética em Pesquisa do Hospital Geral de Goiânia.

### Relato do caso

Paciente do sexo masculino, 21 anos, apresentava dor no ombro esquerdo, região superior e posterior, após queda de *skate*. Foi atendido em outro serviço, onde recebeu uma anestesia para “colocar o ombro no lugar”. Veio à consulta com radiografias simples do ombro. A mãe também referiu diminuição da temperatura da mão do paciente. Ao exame

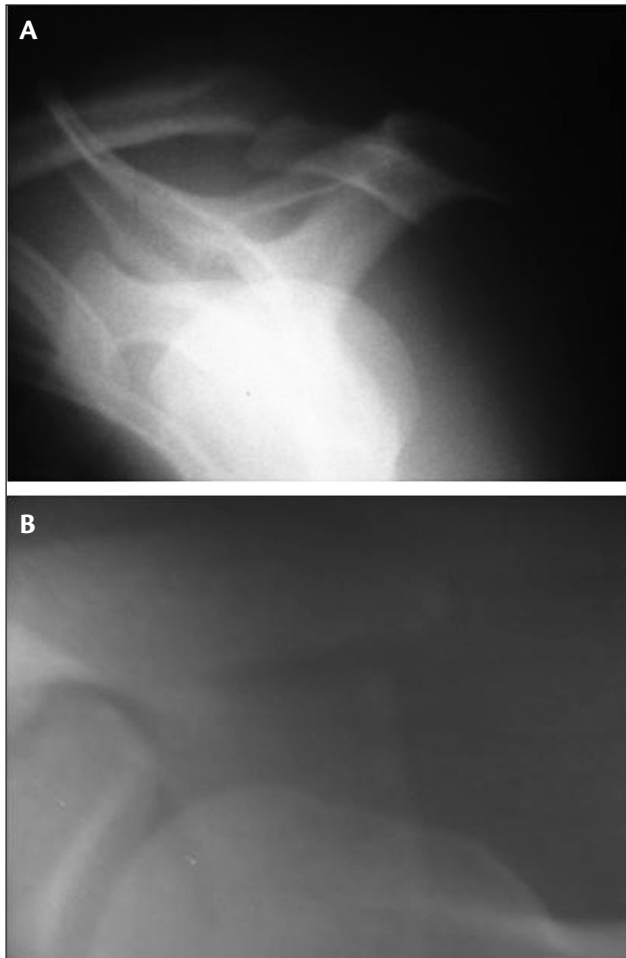
\*Médicos assistentes, Grupo de Ombro e Cotovelo, Hospital Ortopédico de Goiânia, Goiânia, GO.  
Não foram declarados conflitos de interesse associados à publicação deste artigo.  
Artigo submetido em 09.09.09, aceito em 16.12.09.  
J Vasc Bras. 2010;9(2):95-100.

físico, apresentava dor à palpação da região posterior do AC, edema importante de todo o membro superior esquerdo (MSE) e hematoma na face medial do braço. Havia completa incapacidade funcional do MSE, associada a pulso radial filiforme e déficit da temperatura da mão. Não havia nenhum déficit neurológico. As radiografias simples do ombro mostravam fratura da base do AC desviada inferior e medialmente (Figura 1). O paciente foi encaminhado ao serviço de angiologia para uma avaliação emergencial. Foi realizado um exame de Doppler colorido, com transdutor linear dos vasos profundos do MSE, e constatou-se ausência de sinais sugestivos de trombose venosa profunda aguda. A artéria radial se encontrava pérvia, com fluxo trifásico, enquanto a artéria ulnar distal estava com fluxo invertido e reduzido, com curto segmento ocluído em antebraço proximal. Após, foi realizada uma angiografia digital do MSE, onde os seguintes aspectos foram observados: artéria subclávia pérvia, artéria braquial pérvia (Figura 2), artéria radial pérvia, artéria ulnar

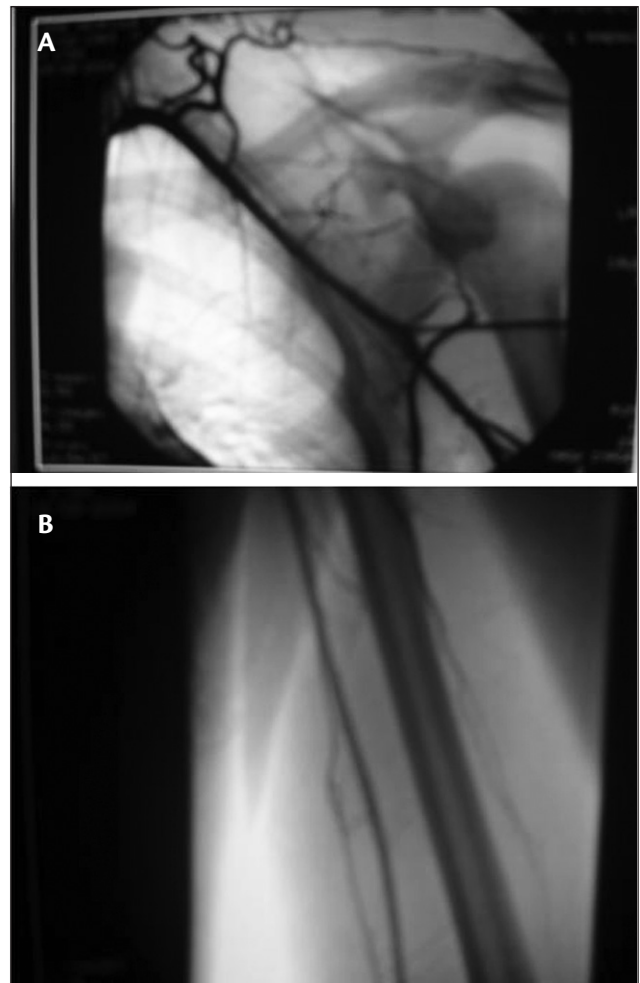
ocluída logo após a sua origem, com reenchimento retrógrado (Figura 3), arco palmar superficial pérvio e arco palmar profundo opacificado parcialmente.

A equipe vascular optou por tratar clinicamente a oclusão arterial com ácido acetilsalicílico (100 mg) e observação. Três dias após a consulta inicial, foi realizada uma ultrassonografia do ombro esquerdo, e o laudo evidenciou presença de edema do subcutâneo difuso do ombro e braço proximal, porém com ausência de lesão do manguito rotador. O paciente foi então liberado para o tratamento cirúrgico da fratura do AC, 10 dias após o trauma.

Com incisão de aproximadamente 8 cm na face superior do ombro, seguindo as linhas da pele de Langer e a fratura após redução, foi feita fixação com dois fios de Steinmann 2,5 mm, rosqueados na ponta, paralelos, de posterior para anterior (Figura 4). O paciente permaneceu imobilizado durante 21 dias, período após o qual foram iniciados exercícios passivos e pendulares. A retirada dos



**Figura 1** - Fratura do acrômio: A) Perfil escapular evidenciando fratura com desvio inferior; B) perfil axilar com desvio medial



**Figura 2** - Artérias pérvias A) subclávia e B) braquial

pinos aconteceu com 6 semanas de pós-operatório, após verificarmos a consolidação da fratura (Figura 5). Com 3 meses de seguimento, o paciente se encontrava com o ombro indolor, movimentos recuperados e MSE completamente sem edema, com pulso e temperatura recuperados.

## Discussão

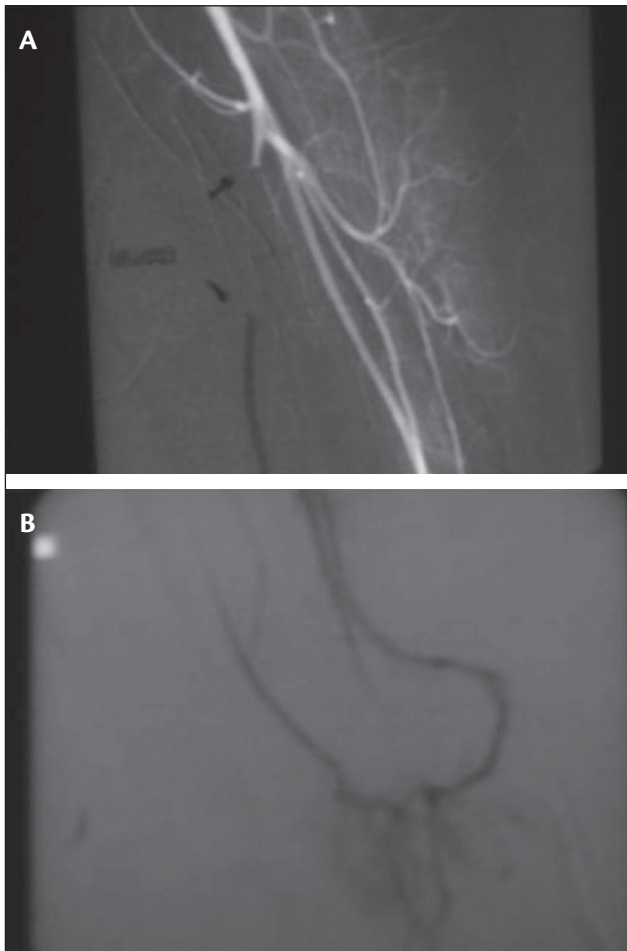
A ESC tem importante papel na função do braço. Ela se situa em congruência com o gradil costal e estabiliza a extremidade superior contra o tórax, além de ligar o esqueleto apendicular ao axial, através da glenoide, clavícula e das articulações esternoclavicular e acromioclavicular<sup>1,2</sup>.

A baixa incidência de fraturas da ESC é explicada por sua grande mobilidade e sua posição entre as camadas musculares. É necessário um trauma significativo para fraturar esse osso<sup>2,3</sup>. Lesões associadas são comuns, por isso o diagnóstico da fratura normalmente é tardio. Fischer

et al.<sup>5</sup> referem que 57% dos pacientes com fratura da ESC apresentavam lesão do plexo braquial e lesão arterial na extremidade ipsilateral. Armstrong & Van der Spuy<sup>10</sup> relatam que as lesões associadas são responsáveis por 10% das mortes em pacientes com fratura da ESC.

A literatura é muito escassa em estudos de fratura do AC, sendo a grande maioria composta por relatos de casos. Mcgahan & Rab<sup>11</sup> relatam um caso de fratura do AC associada a luxação acromioclavicular e lesão do nervo axilar. Weber et al.<sup>12</sup> fazem também o relato de uma fratura do AC desviada e isolada, reduzindo o espaço subacromial, que necessitou tratamento cirúrgico, evidenciando que quase todas as fraturas são combinadas, como mostram os trabalhos de Goodrich et al.<sup>3</sup> e Goss<sup>6</sup>.

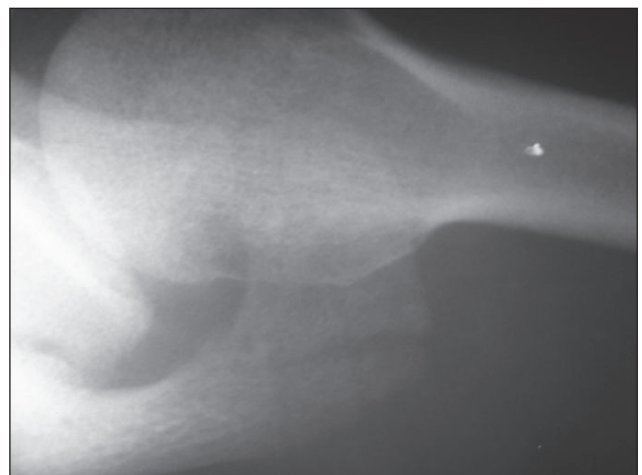
Mcgahan & Rab<sup>13</sup> evidenciam que traumas na articulação acromioclavicular ou no AC apresentam uma alta incidência de lesões dos nervos periféricos, exigindo muita



**Figura 3** - A) Artéria ulnar ocluída logo após a sua origem; B) reenchi-mento retrógrado



**Figura 4** - Fratura fixada com dois fios de Steinmann 2,5 mm



**Figura 5** - Fratura do acrômio consolidada

atenção no exame neurológico desses pacientes. Baldwin et al.<sup>14</sup>, em um trabalho recente, concluíram que as lesões do membro superior, tórax e anel pélvico estão frequentemente associadas em pacientes com fratura de ESC, pois o trauma é quase sempre de alta energia.

A avaliação radiográfica deve ser sempre primeiramente realizada, sendo o perfil axilar a melhor incidência para o diagnóstico. A tomografia computadorizada se faz necessária, às vezes, para avaliar o desvio da fratura e estudar outras lesões ósseas associadas<sup>2,4</sup>. A ressonância magnética e a ultrassonografia são úteis quando se quer avaliar lesões de partes moles da região do ombro<sup>2</sup>. Neste relato de caso, a radiografia simples foi suficiente para o diagnóstico da fratura. A ultrassonografia não evidenciou lesão do manguito rotador.

Kuhn et al.<sup>8</sup> propuseram uma classificação das fraturas do AC para indicar em qual delas seria necessária a intervenção cirúrgica. As fraturas do tipo I minimamente desviadas e tipo II desviadas, sem diminuir o espaço subacromial, seriam de tratamento não cirúrgico. Já as do tipo III desviadas e com redução do espaço seriam de indicação cirúrgica, para prevenir o impacto secundário.

A literatura é muito pobre no que se refere à associação da fratura do AC com lesão arterial de qualquer topografia. Existem poucos trabalhos mostrando essa concomitância, embora alguns apresentem correlações com todos os tipos de fraturas de ESC, como os trabalhos de Fischer et al.<sup>5</sup>, que evidenciam uma incidência de 11% de lesão arterial, e de Stein et al.<sup>15</sup>, que relatam o caso de uma fratura fechada do colo da ESC com lesão da artéria axilar.

Para o nosso conhecimento, este relato de caso, que mostra uma fratura fechada do AC em associação a lesão da artéria ulnar, é o primeiro a ser descrito na literatura mostrando os exames, tratamento e evolução. O mecanismo mais provável foi um trauma indireto no membro superior, com o cotovelo levemente flexionado e o punho dorsoflexionado, pela presença de uma lesão arterial no antebraço distal à fratura do ombro (AC), apesar de não haver lesão do manguito rotador. Por isso, a lesão arterial não ocorreu por um desvio da fratura, o que aconteceria caso a lesão fosse mais proximal. A alta energia do trauma deve ser o primeiro parâmetro para pensarmos na possibilidade de uma associação entre essas lesões. O tratamento cirúrgico, por ser uma fratura desviada com redução do espaço subacromial, foi corretamente indicado, com ótima evolução, sem dor e sem restrição de movimentos. Evitou-se, assim, uma possível pseudoartrose ou consolidação viciosa. A opção de conduzir a oclusão arterial com tratamento clínico se deu em decorrência da boa perfusão distal através da artéria

radial, com bom preenchimento do arco palmar profundo e, inclusive, com reenchimento retrógrado da artéria ulnar.

A presença de uma fratura do AC deve sempre levantar um alerta ao profissional que assiste o paciente, pois lesões graves podem estar associadas, sendo importante um exame neurovascular completo. Portanto, o tratamento cirúrgico da fratura desviada do AC parece ser a melhor opção quando o espaço subacromial está diminuído. Devemos sempre lembrar das lesões arteriais associadas.

## Referências

1. De Palma AF. Fractura del acromion. In: De Palma AF, editor. Cirurgia del ombro. Philadelphia: Lippincott; 1985. pp. 484-5.
2. Butters KP. Fractures and dislocations of the scapula. In: Rockwood CA, Green DP, Bucholz RW, editors. Fractures in adults. Philadelphia: Lippincott; 1984. pp. 990-1019.
3. Goodrich JA, Crosland E, Pye J. Acromion fracture associated with posterior shoulder dislocation. J Orthop Trauma. 1998;12:521-3.
4. Getz C, Deutsch A, Williams Junior GR. Scapular and glenoid fractures. In: Warner JJP, Iannotti JP, Flatow EL, editors. Complex and revision problems in shoulder surgery. Philadelphia: Lippincott; 2005. pp. 378-80.
5. Fischer RP, Flynn TC, Miller PW, Thompson DA. Scapular fractures and associated major ipsilateral upper torso injuries. Curr Concepts Trauma Care. 1985;1:14-6.
6. Goss TP. The scapula: coracoid, acromial and avulsion fractures. Am J Orthop (Belle Mead NJ). 1996;25:106-15.
7. Ogawa K, Naniwa T. Fractures of the acromion and the lateral scapular spine. J Shoulder Elbow Surg. 1997;6:544-8.
8. Kuhn JE, Blasier RB, Carpenter JE. Fractures of the acromion process: a proposed classification system. J Orthop Trauma. 1994;8:6-13.
9. Kurdy NM, Shah SV. Fracture of the acromion associated with acromioclavicular dislocation. Injury. 1995;26:636-7.
10. Armstrong CP, Van der Spuy J. The fractured scapula: importance in management based on a series of 62 patients. Injury. 1984;15:324-9.
11. Mcgahan JP, Rab GT. Fracture of the acromion associated with an axillary nerve deficit: a case report and review of the literature. Clin Orthop Relat Res. 1980;147:216-8.
12. Weber D, Sadri H, Hoffmeyer P. Isolated fracture of the posterior angle of the acromion: a case report. J Shoulder Elbow Surgery. 2000;9:534-5.
13. Mcgahan JP, Rab GT. Fractures of the scapula. J Trauma. 1980;20:880-3.
14. Baldwin KD, Ohman-Strickland P, Mehta S, Hume E. Scapula fractures: a marker for concomitant injury? A retrospective review of data in the National Trauma Database. J Trauma. 2008;65:430-5.
15. Stein RE, Bono J, Korn J, Wolff WI. Axillary artery injury in closed fracture of the neck of the scapula: a case report. J Trauma. 1971;11:528-31

---

**Correspondência:**

Marcos Rassi Fernandes  
Av. Azaléias, Qd. 10 Lt. 20, Residencial Jardins Viena  
CEP 74935-187 – Aparecida de Goiânia, GO  
Tel.: (62) 3523.1247, (61) 9602.7575  
E-mail: marcosombro@ig.com.br

**Contribuições dos autores:**

Concepção e desenho do estudo: MRF

Análise e interpretação dos dados: MRF, RF

Coleta de dados: MRF

Redação do artigo: MRF

Revisão crítica do texto: MRF, RF

Aprovação final do artigo\*: MRF, RF

Análise estatística: N/A

Responsabilidade geral pelo estudo: MRF

Informações sobre financiamento: N/A

\*Todos os autores leram e aprovaram a versão final submetida ao J Vasc Bras.