

# Fatores envolvidos na migração das endopróteses em pacientes submetidos ao tratamento endovascular do aneurisma da aorta abdominal

## *Factors involved in the migration of endoprosthesis in patients undergoing endovascular aneurysm repair*

Marcelo José de Almeida<sup>1</sup>, Winston Bonetti Yoshida<sup>2</sup>, Ludvig Hafner<sup>3</sup>, Juliana Henrique dos Santos<sup>4</sup>, Bruno Felipe Souza<sup>5</sup>, Flávia Fagundes Bueno<sup>5</sup>, Janaína Lopes Evangelista<sup>5</sup>, Lucas José Vaz Schiavão<sup>5</sup>

### Resumo

A migração da endoprótese é complicação do tratamento endovascular definida como deslocamento da ancoragem inicial. Para avaliação da migração, verifica-se a posição da endoprótese em relação a determinada região anatômica. Considerando o aneurisma da aorta abdominal infrarrenal, a área proximal de referência consiste na origem da artéria renal mais baixa e, na região distal, situa-se nas artérias ilíacas internas. Os pacientes deverão ser monitorizados por longos períodos, a fim de serem identificadas migrações, visto que estas ocorrem normalmente após 2 anos de implante. Para evitar migrações, forças mecânicas que propiciam fixação, determinadas por características dos dispositivos e incorporação da endoprótese, devem predominar sobre forças gravitacionais e hemodinâmicas que tendem a arrastar a prótese no sentido caudal. Angulação, extensão e diâmetro do colo, além da medida transversa do saco aneurismático, são importantes aspectos morfológicos do aneurisma relacionados à migração. Com relação à técnica, não se recomenda implante de endopróteses com sobredimensionamento excessivo (> 30%), por provocar dilatação do colo do aneurisma, além de dobras e vazamentos proximais que também contribuem para a migração. Por outro lado, endopróteses com mecanismos adicionais de fixação (ganchos, farpas e fixação suprarrenal) parecem apresentar menos migrações. O processo de incorporação das endopróteses ocorre parcialmente e parece não ser suficiente para impedir migrações tardias. Nesse sentido, estudos experimentais com endopróteses de maior porosidade e uso de substâncias que permitam maior fibroplasia e aderência da prótese à artéria vêm sendo realizados e parecem ser promissores. Esses aspectos serão discutidos nesta revisão.

**Palavras-chave:** Prótese vascular, migração, complicações, aneurisma da aorta.

### Abstract

Migration of the endoprosthesis is defined as the misplacement of its initial fixation. To assess the migration, the position of the endoprosthesis regarding a certain anatomic region is verified. Considering the aneurysm of the infrarenal abdominal aorta, the proximal area of reference is the origin of the lowest renal artery and, at the distal region, it is located next to the internal iliac arteries. Patients should be monitored for long periods so that migrations can be identified; these migrations usually occur 2 years after the implantation. To avoid migrations, mechanical forces that enable fixation and that are determined by the characteristics of the devices and by the incorporation of the endoprosthesis should predominate over gravitational and hemodynamic forces, which tend to drag the prosthesis toward to caudal direction. Angulation, extension, and diameter of the neck, and transversal measure of the aneurysmatic sac are important morphological aspects related to migration. In relation to the technique, endoprosthesis implantation with excessive oversizing (> 30%) is not recommended because it leads to aortic neck dilatation, folds and proximal leakage that also contribute to migration. On the other hand, endoprosthesis with additional fixation devices (hooks, barbs and suprarenal fixation) seem to be less associated with migration. The process of endoprosthesis incorporation is partial and does not seem to be enough to prevent later migrations. In this sense, experimental studies with endoprosthesis of higher porosity, as well as the use of substances that allow higher fibroplasia and adherence of the prosthesis to the artery, have been conducted and are promising. Such aspects are discussed in the present review of the literature.

**Keywords:** Vascular prosthesis, migration, complications, aortic aneurysm.

Apoio financeiro concedido pela Fundação para o Amparo à Pesquisa do Estado de São Paulo – FAPESP.

<sup>1</sup> Docente, disciplina de Cirurgia Vascular, Faculdade de Medicina de Marília (FAMEMA), Marília, SP. Pós-graduando, Faculdade de Medicina de Botucatu (FMB), Universidade Estadual de São Paulo (UNESP), Botucatu, SP.

<sup>2</sup> Livre-docente. Professor adjunto, disciplina de Cirurgia Vascular, Departamento de Cirurgia e Ortopedia, FMB, UNESP, Botucatu, SP.

<sup>3</sup> Doutor. Docente, disciplina de Cirurgia Vascular, FAMEMA, Marília, SP.

<sup>4</sup> Médica. Cirurgia Vascular, Maringá, PR.

<sup>5</sup> Graduandos de medicina, FAMEMA, Marília, SP.

Não foram declarados conflitos de interesse associados à publicação deste artigo.

Artigo submetido em 26.07.09, aceito em 09.04.10.

J Vasc Bras. 2010;9(2):61-71.

## Introdução

O tratamento convencional do aneurisma da aorta abdominal consiste na interposição de tubo de poliéster suturado na parede arterial proximal e distal livre da degeneração aneurismática, de modo a evitar que o fluxo sanguíneo exerça pressão sobre a parede do aneurisma. Esse tipo de tratamento faz parte das grandes conquistas da cirurgia vascular, pois possibilita a mudança da história natural da doença, reduzindo a mortalidade por ruptura<sup>1</sup>. O tratamento endovascular do aneurisma da aorta abdominal (TEAA)<sup>2</sup> baseia-se no implante de endoprótese com acesso pela artéria femoral ou ilíaca e sua liberação intravascular, de maneira que as extremidades sejam ancoradas em área proximal e distal de artéria normal. A força elástica da endoprótese, após a liberação de sua bainha, confere-lhe força radial que a mantém fixada no colo do aneurisma. Assim, o tubo liberado por via endoluminal, suportado por armação metálica, exclui o fluxo sanguíneo dentro do saco aneurismático. Há endopróteses que possuem ganchos de ancoragem (*hooks*) ou farpas (*barbs*) com o objetivo de incrementar a fixação da prótese à parede arterial.

O TEAA necessita de menor transfusão de sangue, evita o pinçamento da aorta, diminuindo a sobrecarga cardíaca e os efeitos da isquemia e reperfusão, e permite, por todos esses motivos, recuperação pós-operatória mais rápida<sup>3,4</sup>. Contudo, o seguimento tardio de pacientes submetidos ao TEAA, mesmo em tratamento bem-sucedido, demonstra risco permanente de migração e de falhas estruturais dos materiais. Esse fato leva à necessidade de vigilância para detecção de alterações e, em alguns casos, de novas intervenções<sup>5-9</sup>. Por outro lado, apesar da necessidade de monitorização pós-operatória contínua, os pacientes submetidos ao TEAA são beneficiados pela diminuição da incidência de morte causada por ruptura do aneurisma se comparados àqueles não tratados<sup>10</sup>.

Desde o início do TEAA, houve grande expectativa sobre o comportamento biológico das endopróteses em curto, médio e longo prazo. Mais de 10 anos depois do início de sua utilização e após a realização de inúmeros estudos, ainda não se chegou à endoprótese ideal. Atualmente, apesar da evolução dos materiais, a migração das endopróteses ainda é problema importante, pois pode levar a vazamentos do tipo I e pressurização do aneurisma, culminando com sua ruptura ou desabamento da prótese para dentro do saco aneurismático, o que é indicativo de tratamento operatório emergencial<sup>5,11</sup>.

Neste artigo, discutem-se os fatores clínicos e fisiopatológicos envolvidos na migração das endopróteses.

## Definição e critérios

Define-se migração da endoprótese como seu deslocamento do local da ancoragem inicial. Para avaliação da migração, verifica-se a posição da endoprótese em relação a determinada região anatômica. Considerando o aneurisma da aorta abdominal infrarrenal, a área proximal de referência consiste na origem da artéria renal mais baixa e, na região distal, situa-se nas artérias ilíacas internas. A referência para fixação suprarrenal é a artéria mesentérica superior (AMS). A tomografia computadorizada é o exame de escolha para se avaliar posicionamento adequado e migrações e deve ser feita com cortes máximos de 3 mm desde o nível da AMS até as artérias femorais comuns. A utilização de outras referências, como posição das vértebras verificadas na própria tomografia ou no raio X de abdome, não constitui bom parâmetro, em razão da possibilidade de redução do tamanho das vértebras devido à osteoporose ou outros problemas ósseos que podem confundir a avaliação da migração<sup>12</sup>.

A Sociedade Americana de Cirurgia Vascular (Society for Vascular Surgery – SVS) conceitua migração da endoprótese como seu deslocamento maior que 10 mm<sup>13</sup>. A migração do stent proximal em direção caudal é mais comum e oferece maior risco no TEAA. O problema resultante dessa definição é que, em colos de pequena extensão, essa distância já se encontra no limite máximo do seu comprimento, e o diagnóstico poderá ocorrer somente após o indivíduo apresentar complicações. Diante dessas observações, atualmente, tende-se a considerar como de importância clínica migrações acima de 5 mm<sup>14</sup>.

A maioria das migrações, nos diferentes tipos de endopróteses, ocorre após o 13º mês do implante, com pico de aparecimento no 19º mês<sup>14-16</sup>. Fato importante é que o risco de migração permanece durante todo o período após o TEAA, sendo observadas eventuais complicações mesmo após 4 anos de tratamento. Por esse motivo, estudos que pretendem avaliar as migrações devem estender-se por períodos superiores a 24 meses de pós-operatório.

Embora seguimento e observação da migração da endoprótese sejam fundamentais, a ausência de migração não garante o sucesso do tratamento. Há casos nos quais a fixação da prótese por ganchos na região proximal está adequada, porém podem acontecer vazamentos periprotésicos que expandem o aneurisma. Assim, a observação do bom posicionamento da endoprótese só poderá ser interpretada como bom resultado se não houver vazamentos periprotésicos ao nível do colo<sup>17-19</sup>.

Preconiza-se o seguimento de pacientes pela tomografia computadorizada (TC) com 1 mês, 6 meses e anualmente após o procedimento. Na presença de migrações, abrevia-se o seguimento, a fim de se realizar vigilância mais rigorosa<sup>20</sup>. Em alguns casos, indica-se arteriografia, que permite o reparo endovascular.

### **Importância da técnica empregada no implante das endopróteses**

O implante do corpo principal da endoprótese em região mais distal à planejada pode ser ocasionada pela interpretação equivocada do cirurgião endovascular devido ao efeito paralaxe, fato comum em colos aórticos tortuosos. Avaliações em posições oblíquas poderão minimizar o problema, permitindo liberação mais precisa.

Zarins et al.<sup>21</sup> verificaram a importância do implante apropriado da endoprótese AneuRx junto à origem da artéria renal mais baixa. Ao estudarem isoladamente esse fator, observaram que a liberação da prótese abaixo da região pretendida apresentava correlação direta com maior tendência de migração. Os autores estabeleceram que, quanto maior a distância da artéria renal mais baixa e o início da endoprótese, maior seria a tendência de migração, sendo que cada milímetro mais baixo incrementava a tendência de migração em 5,8%. Da mesma forma, observaram que, para cada milímetro mais próximo da artéria renal, havia diminuição do risco de migração em 2,5%. O implante distal adequado junto à origem das artérias hipogástricas também se correlaciona com menor incidência de migrações, por diminuir o risco de vazamentos distais e permitir que as endopróteses tenham bom suporte colunar longitudinal, o que tende a impedir migrações proximais<sup>14</sup>.

Dessa maneira, a atenção técnica com o posicionamento apropriado das endopróteses no colo proximal e distal é importante e se relaciona a menor risco de complicações por migrações.

### **Forças biomecânicas que interagem com as endopróteses**

Forças mecânicas determinadas pelo sobredimensionamento, área da endoprótese em contato com a artéria, mecanismos acessórios de fixação como ganchos, farpas ou prolongamento com stent não recoberto com suporte suprarrenal e o processo inflamatório e cicatricial da parede arterial favorecem a fixação da endoprótese na aorta<sup>22</sup>. De outro lado, a força gravitacional e a hemodinâmica do fluxo sanguíneo tendem a arrastar a prótese no sentido caudal.

O equilíbrio dessas forças irá determinar se a endoprótese apresentará migração. Cálculos complexos, feitos em modelos *in vitro*, realizados em laboratórios de biomecânica<sup>23</sup>, e *in vivo*, com análises em computadores a partir dos resultados de tomografias computadorizadas dos pacientes submetidos ao TEAA<sup>24,25</sup>, resultaram em informações importantes sobre as interações dinâmicas que ocorrem entre a parede aórtica, a endoprótese e o fluxo de sangue. Vários autores vêm adaptando fórmulas matemáticas a modelos experimentais de aneurisma da aorta abdominal antes e após a liberação de endopróteses. Por meio dessas avaliações, conclui-se que, mesmo em tratamento bem-sucedido tecnicamente, há áreas da endoprótese que são mais sensíveis às interações hemodinâmicas, particularmente na região do seu acoplamento no colo aórtico e na bifurcação das extensões ilíacas. Em tais áreas, ocorre tensão na parede da endoprótese, produzindo força de 1 a 2 newtons no sentido de arrastá-la distalmente.

Esses fatos levaram à necessidade de se compreender melhor as forças envolvidas na fixação. Lambert et al.<sup>26</sup> implantaram endopróteses em aortas de cadáveres e avaliaram seu comportamento mecânico, constatando que, quanto maior o sobredimensionamento e a área de contato da prótese com a artéria, maior a força necessária para desconexão. Malina et al.<sup>27</sup>, em testes experimentais semelhantes, observaram que ganchos de ancoragem e farpas aumentariam ainda mais as forças de adesão. Além disso, esses estudos foram importantes ao identificar a força para a desconexão da endoprótese (em média 3N), que pôde ser comparada com a força hemodinâmica de arrasto (em média 2N). Entretanto, embora de grande validade, as avaliações não levaram em conta vários elementos do organismo vivo que interagem com a prótese, visto que foram utilizados testes experimentais em aortas de cadáveres.

O adequado acoplamento da endoprótese com o colo proximal também diminui os riscos de migração. Wolf et al.<sup>18</sup> relataram maior número de migrações e vazamentos do tipo I nas endopróteses com inadequada aposição prótese-parede arterial, fato explicado pela diminuição da área de contato e presença de vazamentos pelas dobras das endopróteses, resultando na redução do atrito e da força de ancoragem.

A fixação no colo distal foi constatada por Volodos et al.<sup>28</sup>, que realizaram avaliações experimentais *in vitro* aplicando endopróteses retas e bifurcadas de politetrafluoretileno (PTFE) em modelo, no qual utilizou cilindro plástico, que mimetizava o aneurisma da aorta, com circuito de fluxo de água acoplado à bomba cardíaca, que aplicava diferentes pressões ao sistema. Os autores observaram pequenas

alterações no diâmetro, mas modificações significativas na extensão das próteses e formação de tortuosidades distais, culminando com seu deslocamento quando a força era de 208 g (em torno de 2N), demonstrando, dessa maneira, a necessidade de atenção à ancoragem distal. Essa importância foi inclusive verificada pelo grande número de complicações com desconexões distais identificadas nas endopróteses de primeira geração, nas quais não havia bom suporte dos stents nas regiões ilíacas.

Além dos aspectos relacionados ao aneurisma e à endoprótese, há alterações clínicas que podem desestabilizar as forças de conexão da prótese e propiciar migrações. Mohan et al.<sup>29</sup> avaliaram 2.862 pacientes submetidos ao TEAA e incluídos no registro EUROSTAR. Os autores utilizaram a fórmula matemática de Massey<sup>30</sup> e analisaram migrações do corpo proximal da endoprótese acima de 5 mm, correlacionando-as com aspectos clínicos dos pacientes. Os resultados relacionaram tabagismo e hipertensão arterial sistêmica ao maior risco de migração. O tabagismo é fator importante de dilatação da parede aneurismática, adicionando efeito deletério em parede arterial frágil, na medida em que incrementa a ação das proteases<sup>31-33</sup>. A hipertensão apresentou correlação importante por aumentar a força hemodinâmica que empurra a endoprótese no sentido caudal.

Diante do exposto, observa-se que o entendimento das forças biomecânicas é elemento importante a ser observado, de maneira a influenciar na técnica e escolha da endoprótese.

### A presença de migração e os diferentes dispositivos utilizados

Na Tabela 1, observam-se diferenças de complicações em relação ao tipo de endoprótese. As comparações devem ser avaliadas com cautela, pois representam diferentes

equipes, com experiências variadas, além de as características dos aneurismas tratados não serem uniformes.

A explicação para essa diferença nas migrações talvez decorra do material empregado na confecção das próteses e do modo de fixação. Resch et al.<sup>34</sup>, por exemplo, utilizaram, na maioria dos casos, protótipos construídos com stents de Gianturco, recobertos com dácron e ganchos de ancoragem proximais, enquanto outros estudos empregaram endopróteses de terceira geração, portanto, já aperfeiçoadas pela indústria<sup>14,16,21,22,35,36</sup>. A grande variação das migrações (entre 1,8 e 45%) também reflete diferentes critérios utilizados nos estudos, como tempo de seguimento, técnica empregada e experiência dos cirurgiões.

Tonnensem et al.<sup>22</sup> observaram menores índices de migração com o uso das endopróteses Zenith. Entretanto, os cirurgiões iniciaram o implante dessa endoprótese quando a equipe já possuía boa experiência técnica, o que pode ter interferido nos resultados. De qualquer forma, os estudos de avaliação em médio e longo prazo parecem indicar menor incidência de migrações nas endopróteses com mecanismos adjuvantes de fixação<sup>16</sup>. Avaliações por períodos mais prolongados irão definir se essa tendência à baixa migração se manterá.

### Fatores relacionados à migração

#### *Causas relacionadas às características do colo aneurismático*

Quanto menor a extensão do colo aneurismático, menor a área de contato da endoprótese, dificultando sua fixação. Objetivamente, não está definida a área mínima de extensão para ancoragem, mas a maioria dos autores preconiza empiricamente 15 mm<sup>37</sup>.

**Tabela 1** - Migração e os diferentes dispositivos empregados.

Autores	Amostra (n)	Período de avaliação em meses	Tipo de prótese	Definição (mm)	Resultados (%)
Conners et al. <sup>14</sup>	91	33,2±1,1	AneuRx® (Medtronic, EUA)	≥5	16
England et al. <sup>16</sup>	55	41	Talent® (Medtronic, EUA)	≥10	16,6
Zarins et al. <sup>21</sup>	1119	30±11 (0,5-61)	AneuRx®	"Qualquer deslocamento distal"	8,4
Tonnensen et al. <sup>22</sup>	77	39±2,3	AneuRx®	≥5 ≥10	28 18,8
	53	30,8±1,9	Zenith® (Cook, EUA)	≥5 ≥10	7,5 1,8
Resch et al. <sup>34</sup>	58	29 (1-49)	Ivancev-Malmo, Chuter	>5	45
Cao et al. <sup>35</sup>	113	28 (24-46)	AneuRx®	≥10	15
Sternberg et al. <sup>36</sup>	261	12	Zenith®	>5	2,3

A inclinação do colo aneurismático parece influenciar o tempo operatório e o índice de complicações após o TEAA. Sternberg et al.<sup>38</sup> mediram a inclinação entre o ângulo do colo aórtico e o eixo longitudinal do aneurisma e a classificaram como grave ( $> 70^\circ$ ), moderada (entre  $40$  e  $59^\circ$ ) e leve ( $< 40^\circ$ ). Os autores observaram maior índice de complicações, como vazamentos do tipo I, expansão do aneurisma, migração, além de maior índice de reintervenções endovasculares e conversões cirúrgicas em colos gravemente angulados. Além disso, esses pacientes apresentaram maior tempo de procedimento intra-operatório relacionado ao aumento no grau de dificuldade para o implante da endoprótese. Os autores concluíram por desaconselhar o uso de endopróteses em pacientes com angulação acima de  $40^\circ$ . Albertini et al.<sup>19</sup> avaliaram os riscos de vazamentos tipo I proximais e migração, correlacionando-os com a forma do colo, seu tamanho e ângulo de inclinação. Os autores observaram que o ângulo do colo foi o principal fator relacionado às complicações (Figura 1). A explicação para esse fato decorre de dois mecanismos principais:

- 1) A tortuosidade da artéria no colo proximal reduz a área de contato da endoprótese com a superfície arterial, diminuindo a força de atrito que tende a ancorá-la;
- 2) Estudos hemodinâmicos indicam que a força aplicada contra a parede pelo fluxo sanguíneo em um ponto é proporcional ao quadrado de sua velocidade nesse ponto. Dessa forma, em artérias tortuosas, há grande aumento da velocidade do fluxo, o que representa maior força de arrasto. Essa força, associada ao fato de que a coluna de sangue se choca diretamente com maior superfície da endoprótese tortuosa, incrementaria ainda mais a tendência de deslocamento distal<sup>38,39</sup>.

O implante das endopróteses em aneurismas de colo alargado ( $> 28$  mm) foi relatado por alguns autores como fator predisponente para migração. Em outros estudos, entretanto, não houve essa correlação<sup>36</sup>. Também foi relatada maior tendência de dilatação do colo em 10 anos, quando seu diâmetro proximal no momento do TEAA foi acima de 28 mm<sup>40</sup>. Levando-se em conta que a expansão do colo no pós-operatório é fator bem estabelecido na tendência de migrações, e como o colo alargado apresenta maior tendência de expansão, pode-se inferir que o implante de endopróteses em colos inicialmente alargados apresentaria propensão a complicações<sup>14,41</sup>.

Trombos, calcificações e irregularidades da parede do colo da aorta também estão relacionados com menor fixação da prótese e maior tendência a migrações:

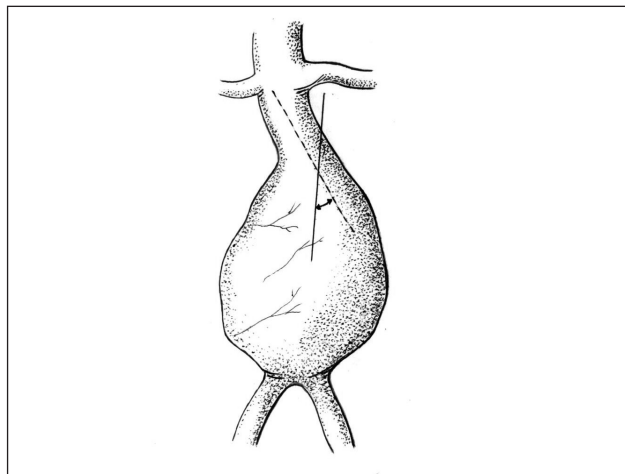


Figura 1 - Medida do ângulo do colo do aneurisma segundo Sternberg et al.<sup>38</sup>

- 1) Os trombos no colo do aneurisma têm superfície friável que diminui a área de atrito da prótese com a parede da artéria;
- 2) As irregularidades e calcificações provocam deformidades ou pequenas dobras da endoprótese, por onde ocorrem vazamentos do tipo I e redução da superfície de contato<sup>28</sup>;
- 3) As calcificações também resultam em endurecimento da parede arterial, o que reduz a complacência e diminui a acomodação da prótese.

### ***Diâmetro do aneurisma e relação com migração***

Aneurismas com diâmetros maiores apresentam correlação importante com parâmetros que favorecem a migração da endoprótese. Assim, grandes aneurismas ( $> 55$  mm) tendem a possuir colos curtos, tortuosos e mais calibrosos, que favoreceriam as migrações<sup>42,43</sup>. Ouriel et al.<sup>44</sup> avaliaram 700 pacientes e os dividiram em grupos com aneurismas pequenos ( $< 55$  mm) e grandes ( $> 55$  mm). Os autores detectaram número estatisticamente maior de migrações e vazamentos do tipo I no grupo que apresentava grandes aneurismas. Aneurismas menos calibrosos apresentaram situação anatômica favorável ao uso de endopróteses, o que pode explicar a menor incidência de complicações. Zarins et al.<sup>45</sup> acompanharam 923 pacientes por 5 anos após TEAA e os dividiram em pacientes com aneurismas pequenos ( $< 50$  mm), médios (50-59 mm) e grandes ( $> 60$  mm), não observando diferenças estatísticas entre migrações, vazamentos ou expansão do aneurisma. Contudo, os autores relataram diferenças significativas nos itens referentes à conversão

cirúrgica e morte relacionada à ruptura aneurismática em pacientes com aneurismas maiores. É interessante observar que os fatores causadores de conversão cirúrgica normalmente são provocados por vazamentos, migrações ou expansões aneurismáticas e, dessa forma, o maior índice de conversão talvez se correlacione com esses eventos.

Avaliações recentes demonstraram melhores resultados e menor índice de migração em pacientes com aneurismas menores que 55 mm, em razão da situação anatômica favorável para a aplicação de endopróteses<sup>46</sup>. Entretanto, deve-se considerar que pacientes com pequenos aneurismas, cujo tratamento foi apenas clínico, com controle da pressão arterial, apresentaram baixo risco de ruptura (0,6% por ano). Desse modo, a indicação para o TEAA deverá analisar a expectativa de vida e risco do procedimento endovascular com as possíveis reintervenções<sup>47</sup>.

### **Sobredimensionamento e migração**

Mohan et al.<sup>48</sup> relataram aumento de vazamentos do tipo I, quando o sobredimensionamento era inferior a 10%, e sugeriram a utilização de valores entre 10 e 20%. Almeida & Yoshida<sup>49</sup> implantaram endopróteses na aorta de porcos com 10 e 20% de sobredimensionamento e, após 14 dias do implante, realizaram avaliações biomecânicas, verificando a força para a desconexão da endoprótese com a aorta. No grupo com sobredimensionamento próximo a 20%, essa força foi estatisticamente superior ao grupo com sobredimensionamento de 10%. O fato seria explicado pela maior força radial das hastas metálicas do enxerto que penetrariam na parede vascular da aorta, atingindo mais profundamente a camada média. Alguns autores<sup>50</sup> relataram que o aumento do sobredimensionamento provocaria maior resposta inflamatória na parede do vaso, o que incrementaria tanto a adesão quanto a incorporação do stent. Em artérias de pequeno calibre, como as coronárias, o maior sobredimensionamento acarretaria processo inflamatório mais intenso, ocasionando hiperplasia da íntima e trombose arterial precoce<sup>51,52</sup>. Por outro lado, em grandes artérias, como a aorta, o maior processo inflamatório aumentaria a fixação protética, evitando migrações. Estudos histológicos realizados no experimento de Almeida & Yoshida corroboraram os resultados da literatura, na medida em que demonstraram que apenas no grupo com 20% de sobredimensionamento houve reação fibroblástica na prótese, com maior processo inflamatório e área de neovascularização, se comparado ao grupo com 10%.

Entretanto, deve-se levar em conta a fragilidade da parede aórtica na doença aneurismática<sup>31-33</sup>; dessa maneira,

a força adicional do sobredimensionamento produziria, ao longo do tempo, dilatação do colo aórtico<sup>53,54</sup>. Essa tendência foi comprovada por Sternberg et al.<sup>36</sup>, que relataram maior número de vazamentos do tipo I e expansão do colo aneurismático em pacientes submetidos ao implante de endopróteses com sobredimensionamentos acima de 30%.

O sobredimensionamento excessivo também ocasionaria comportamento negativo em relação ao saco aneurismático, com menor taxa de redução e maior nível de expansão se comparado ao grupo com sobredimensionamentos menores que 30%. Há também maior índice de migrações provavelmente resultantes da expansão do colo do aneurisma. Schurink et al.<sup>17</sup> realizaram avaliações experimentais com implante de endopróteses em segmentos de aortas de cadáveres em modelo *in vitro*. Após a aplicação das próteses, os autores realizaram ultrassom vascular, angioscopia, angiografia e tomografia. Os resultados indicaram relação entre a presença de dobras e o diâmetro da prótese implantada, sendo que, quanto maior o sobredimensionamento, maior o número e tamanho de dobras nas quais foram identificados vazamentos periprotésicos significativos. Embora no estudo experimental o líquido utilizado para avaliação tenha sido a água, que poderia superestimar esses vazamentos, foi possível esclarecer o comportamento negativo do sobredimensionamento excessivo das endopróteses.

### **Incorporação das endopróteses**

Conforme descrito, o sucesso imediato do TEAA é resultado das forças mecânicas atuantes endoprótese/aorta. Entretanto, em médio e longo prazo, é desejada incorporação do tecido protético com a parede arterial, o que resultaria em permanente selamento hemostático. A capacidade para obter processo cicatricial é essencial para impedir migrações e conferir proteção contra a ruptura aneurismática. Na Tabela 2, estão relatados alguns estudos de incorporação das endopróteses.

Existem diferenças na incorporação das próteses em razão do tipo de material que as compõe. Assim, estudos prévios indicaram que próteses de PTFE apresentaram pequena capacidade de incorporação, consequência de sua superfície hidrofóbica, que limitaria a adesão celular. Endopróteses revestidas de dácron apresentaram capacidade de incorporação tecidual intermediária, e as de poliuretano, maior processo inflamatório e adesão celular, o que se traduziria por melhor anexação e fixação pelo tecido adjacente. Como limitação ao uso, as próteses com poliuretano tenderiam à degeneração, devido a sua fragilidade mecânica<sup>55,56,59</sup>.

**Tabela 2** - Avaliações de incorporação das endopróteses - macroscopia e histologia

Autor	Amostra	Tempo explante	Tipo de prótese	Macroscopia	Resultados histológicos
McArthur et al. <sup>55</sup>	Explante de 11 pacientes	4 dias à 18 meses média 9 meses	Talent=7 Megs PTFE=3 Excluder PTFE=1	Material translúcido recobrando as extremidades, trombos	Trombo organizado, ausência de células miointimais, baixa incorporação em todas as amostras
Malina et al. <sup>56</sup>	Explante de 23 pacientes	1 a 31 meses média 9 meses	Endopróteses de dácron e stents de Gianturco	Pequena aderência	Fibrina, trombo organizado. Eventualmente na superfície luminal fina camada de células com Actina e pequena quantidade de colágeno
White et al. <sup>59</sup>	Explante paciente 67 anos	67 dias	Endoprótese de dácron e stent Palmaz® (Johnson & Johnson, EUA)	Aderência moderada	Processo cicatricial incipiente, células gigantes multinucleadas e colágeno envolvendo a prótese
McCahan et al. <sup>57</sup>	Explante paciente de 73 anos	7 meses	Endoprótese EGS (Endovascular Grafting System) dácron e stent de aço	Área proximal do stent –recoberta por “material brilhante”	Área proximal – boa incorporação com colágeno e miofibroblastos, neovascularização e células gigantes multinucleadas Distal – processo inflamatório discreto e menos neointima
Shin et al. <sup>59</sup>	Explante de pacientes de 76 e 77 anos	20 e 42 dias	Endopróteses (Corvita®, EUA) em ilíacas – armação de Elgiloy revestida de poliuretano	“Endoprótese firmemente aderida à parede arterial”	Boa incorporação nos 2 cm proximais, colágeno, endotelização e presença de células miointimais.
Lambert et al. <sup>60</sup>	Estudo Experimental – 13 porcos	Avaliações seriadas 1, 3, 6, e 12 meses	Endopróteses de dácron com armação de Nitinol	1 mês – sinais de incorporação com neointima 3 meses – incorporação proximal e distal da endoprótese 6 e 12 meses – Grande adesão da prótese à artéria	1 mês– fibrina organizada, grande reação inflamatória, linfócitos e células gigantes. 3 meses – cronificação da reação inflamatória com aumento de linfócitos e células gigantes multinucleadas, neointima. 6 e 12 meses – substituição das células inflamatórias por células miointimais e endoteliais resultando em boa incorporação
White et al. <sup>61</sup>	Estudo experimental – 20 carneiros	Avaliações seriadas 1, 3 e 6 meses	Endopróteses (Bard®, EUA) dácron com armação de nitinol auto expansível	Endoprótese firmemente aderida na avaliação de 1 mês	1 mês – cobertura completa da endoprótese por neointima, presença de células mioepiteliais e colágeno. 3 meses – maior quantidade de colágeno que, em alguns pontos, substituiu as células mioepiteliais. 6 meses – completa incorporação com neointima, algumas células gigantes e grande quantidade de colágeno

PTFE = Politetrafluoretileno

As avaliações de endopróteses retiradas de pacientes revelam discordâncias quanto ao processo de incorporação. Alguns autores<sup>59,60</sup> relataram boa resposta de incorporação e aderência da endoprótese à artéria, enquanto outros descreveram pequena aderência<sup>55,56</sup>. A justificativa para esse fato resultaria das diferenças dos materiais utilizados e do baixo número de casos descritos na literatura com casuística pouco expressiva. Além disso, parte dos pacientes analisados apresentou complicações próprias do TEAA, como vazamentos ou migrações, que interferiram na análise histológica das endopróteses. Dessa maneira, para análise

de próteses sem complicações, restou pequeno número de pacientes que tiveram morte por causa não relacionada ao TEAA, como infarto do miocárdio ou acidente vascular cerebral (AVC)<sup>55-59</sup>, resultando em casuística ainda menor.

O processo de incorporação tecidual das endopróteses nos estudos experimentais em animais apresentou particularidades, se comparado às avaliações obtidas de pacientes. Nos animais normalmente estudados, porcos e ovelhas, as respostas foram mais exuberantes do que no homem, efeito das diferenças entre as espécies. Ao mesmo tempo, as avaliações experimentais descritas na literatura foram

realizadas em artérias normais sem alterações da parede da aorta, como calcificações e trombos. Há evidências de que, na parede da aorta aneurismática humana, o processo inflamatório e de incorporação seria distinto<sup>60,61</sup>.

Diante dos resultados, as avaliações realizadas após a retirada de endopróteses implantadas em humanos e as que foram realizadas nos animais de experimentação devem ser consideradas com reserva.

Em médio e longo prazo, os seguimentos clínicos de pacientes após TEAA indicam que os riscos de migração mantêm-se permanentes e, ao longo dos anos, há taxas de complicações não desprezíveis. Tais fatos sugerem que o processo de incorporação ocorre parcialmente e não é suficiente para impedir complicações tardias, como migrações.

### Perspectivas futuras

Atualmente, vários estudos vêm sendo realizados a fim de se obterem endopróteses com cicatrização mais firme na parede arterial<sup>62,63</sup>.

Fundamentalmente, há dois fatores que impedem a adequada incorporação das endopróteses. O primeiro relaciona-se ao revestimento por PTFE ou dácron, que são materiais inertes e, portanto, exibem baixa incorporação. O segundo motivo está vinculado às características da parede da aorta aneurismática, que possui depleção e menor resistência à apoptose das células miointimais pluripotenciais, fundamentais à incorporação<sup>62</sup>.

Algumas pesquisas foram feitas com o objetivo de incrementar essa incorporação por meio da adição de produtos que estimulariam a adesão e proliferação celular, criando ambiente de estímulo para migração de fibroblastos e células musculares lisas pluripotenciais. Essa estratégia facilitaria a produção de colágeno pelos fibroblastos, além de propiciar microambiente mais adequado, resultando em diminuição do índice de apoptose das células miointimais. Lerouge et al.<sup>62</sup> realizaram testes com superfícies das próteses tratadas com plasma rico em nitrogênio e sulfato de condroitina e observaram que culturas de células de fibroblastos e células miointimais pluripotenciais apresentaram maior adesão às superfícies e menor nível de apoptose em relação ao grupo-controle. O comportamento de superfícies tratadas quimicamente com radicais nitrila (NH<sub>2</sub>) favoreceria vias de sinalização intracelular, modulando a expressão de receptores de integrinas, responsáveis por adesões intercelulares. Da mesma forma, as integrinas ativariam vias de integrinas-kinase e fosfatidilinositol que seriam importantes na inibição da apoptose. A condroitina sulfato diminuiria a apoptose por atuar em via semelhante de quinases,

especificamente a P13K. Os autores concluíram que o uso dessas substâncias pode representar alternativa importante a fim de se produzirem próteses com maior capacidade de incorporação ao tecido adjacente.

A porosidade das endopróteses parece influenciar o processo de incorporação. Estudos experimentais indicaram que, nas malhas das próteses com menor porosidade, as células miointimais responsáveis pela incorporação migraram das extremidades e recobriram internamente área restrita a 20 mm. Nas próteses com maior porosidade, capilares e células miointimais derivadas do tecido de granulação subjacente penetraram nos pequenos orifícios ao longo do trajeto da prótese, formando ilhas de células proliferativas que se agruparam, resultando em revestimento maior da prótese. Atualmente, há estudos a fim de se melhorar a porosidade da prótese e facilitar a adesão celular, incrementando a incorporação<sup>64</sup>.

Van der Bas et al.<sup>63</sup> realizaram avaliações em porcos, implantando endopróteses de dácron impregnadas com colágeno e fator de crescimento de fibroblasto, e observaram aumento significativo na incorporação após 8 semanas de implante, comparativamente às endopróteses não impregnadas. Os autores identificaram crescimento da neoíntima e, nas avaliações histológicas com imunofluorescência, pôde-se observar maior número de células musculares lisas compatíveis com miofibroblastos e células miointimais. O estudo revelou ser possível a indução da fibroplasia *in vivo*, mesmo com variáveis como a pressão do sangue e o efeito do fluxo sanguíneo, que tenderia a “lavar” as substâncias impregnadas.

Atualmente, pesquisas com terapia gênica indicam alternativa para incrementar a incorporação tecidual da prótese. Eton et al.<sup>65</sup> implantaram células miointimais transfectadas com genes ativadores do plasminogênio. As células foram colocadas entre duas camadas de dácron da endoprótese e implantadas na aorta de cães. Os autores relataram que as endopróteses retiradas nos períodos de 1, 2, 3, 4, 5 e 7 meses apresentaram grande população de células miointimais geneticamente modificadas em sua superfície, com aumento dos antígenos celulares e da atividade de t-PA, ambos desejados pela transdução realizada previamente. Os autores concluíram que as próteses podem ser veículos importantes para o carregamento de células transfectadas. Embora não tenha sido o objetivo principal, essa pesquisa revelou a possibilidade de se induzir maior fibroplasia com o uso de células transfectadas com genes que possibilitariam maior proliferação de células miointimais ou fibroblastos, provocando melhor incorporação e fixação da prótese.

Almeida & Yoshida<sup>49</sup> implantaram endopróteses compostas por Nitinol e revestimento de dácron na aorta torácica de porcos, fizeram aplicação de cola de fibrina na interface entre a endoprótese e o endotélio e compararam os resultados com grupo-controle sem adição de cola. No 14º dia de pós-operatório, foram realizados testes biomecânicos medindo a força necessária para a desconexão da endoprótese, semelhante aos testes realizados por Malina et al.<sup>27</sup> e Lambert et al.<sup>26</sup>. Os autores observaram que, no grupo com cola de fibrina, houve aumento da força necessária para desconexão, estatisticamente maior do que no grupo-controle. Os testes histológicos identificaram aumento da fibroplasia nesse grupo. A conclusão foi de que a cola de fibrina aplicada na interface endoprótese/aorta pode vir a ser recurso importante para melhorar sua adesão e incorporação, de maneira a evitar migrações.

Finalizando, o aperfeiçoamento contínuo das endopróteses resultou na obtenção de melhores materiais, com maior resistência ao desgaste e redução do perfil. Atualmente, a evolução está na obtenção de materiais com tratamento das malhas da prótese que permita boa incorporação, possibilitando melhores resultados em longo prazo, de maneira a impedir migrações, que ainda constituem grande obstáculo ao TEAA.

## Referências

- Dubost C, Allary M, Oeconomos N. Resection of an aneurysm of the abdominal aorta: reestablishment of the continuity by a preserved human arterial graft, with result after five months. *AMA Arch Surg.* 1952;64:405-8.
- Parodi JC, Palmaz JC, Barone HD. Transfemoral intraluminal graft implantation for abdominal aortic aneurysms. *Ann Vasc Surg.* 1991;5:491-9
- Becquemin J, Bourriez A, D'Audiffret A, et al. Mid-term results of endovascular versus open repair for abdominal aortic aneurysm in patients anatomically suitable for endovascular repair. *Eur J Vasc Endovasc Surg.* 2000;19:656-61.
- Matsumura JS, Brewster DC, Makaroun MS, Naftel DC. A multi-center controlled clinical trial of open versus endovascular treatment of abdominal aortic aneurysm. *J Vasc Surg.* 2003;37:262-71.
- Rosa A, Inocentes J, da Gama AD. Ruptura de aneurisma da aorta após tratamento endoluminal. A propósito de um caso clínico. *Rev Port CCTV.* 2001;8:30-5.
- Riepe G, Heilberger P, Umschild T, et al. Frame dislocation of body middle rigs in endovascular stent tube grafts. *Eur J Vasc Endovasc Surg.* 1999;17:28-34.
- Bohm T, Söldner J, Rott A, Kaiser WA. Perigraft leak of an aortic stent graft due to material fatigue. *AJR Am J Roentgenol.* 1999;172:1355-7.
- Norgren L, Jernby B, Engellau L. Aortoenteric fistula caused by a ruptured stent-graft: A case report. *J Endovasc Surg.* 1998;5:269-72.
- Maleux G, Rousseau H, Otal P, Colombier D, Glock Y, Joffe F. Modular component separation and reperfusion of abdominal aortic aneurysm sac after endovascular repair of the abdominal aortic aneurysm. *J Vasc Surg.* 1998;28:349-52.
- Giles KA, Pomposelli F, Handar A, Wyers M, Jhaveri A, Schermerhorn ML. Decrease in total aneurysm-related deaths in the era of endovascular aneurysm repair. *J Vasc Surg.* 2009;49:543-51.
- Tonnessen BH, Sternberg WC 3rd, Money SR. Late problems at the proximal aortic neck: migration and dilation. *Semin Vasc Surg.* 2004;17:288-93.
- Greenberg RK, Turc A, Haulon S, et al. Stent graft migration: a reappraisal of analysis methods and proposed revised definition. *J Endovasc Ther.* 2004;11:353-63.
- Chaikof EL, Blankensteijn JD, Harris PL, et al. Reporting standards for endovascular aortic aneurysm repair. *J Vasc Surg.* 2002;35:1048-60.
- Connors MS 3rd, Sternberg WC 3rd, Carter G, Tonessen BH, Yoselevitz M, Money SR. Endograft migration one to four years after endovascular abdominal aortic aneurysm repair with the AneurRx device: a cautionary note. *J Vasc Surg.* 2002;36:476-84.
- Ouriel K, Clair DG, Greenberg RK, et al. Endovascular repair of abdominal aortic aneurysms: device-specific outcome. *J Vasc Surg.* 2003;37:991-8.
- England A, Butterfield JS, Jones N, et al. Device migration after endovascular abdominal aortic aneurysm repair: experience with a Talent stent-graft. *J Vasc Intervent Rad.* 2004;15:1399-405.
- Schurink GW, Aarts NJ, van Baalen JM, Schultze Kool LJ, van Bockel JH. Stent attachment site-related endoleakage after stent graft treatment: an in vitro study of the effects of graft size, stent type, and atherosclerotic wall changes. *J Vasc Surg.* 1999;30:658-67.
- Wolf YG, Hill BB, Lee WA, Corcoran CM, Fogarty TJ, Zarins CK. Eccentric stent graft compression: An indicator of insecure proximal fixation of aortic stent graft. *J Vasc Surg.* 2001;33:481-7.
- Albertini JN, Kalliafas S, Travis S, et al. Anatomical risk factors for proximal perigraft endoleak and graft migration following endovascular repair of abdominal aortic aneurysms. *Eur J Vasc Endovasc Surg.* 2000;19:308-12.
- Lifeline Registry of Endovascular Aneurysm Repair Steering Committee. Lifeline Registry: collaborative evaluation of endovascular aneurysm repair. *J Vasc Surg.* 2001;34:1139-46.
- Zarins CK, Bloch DA, Crabtree T, Matsumoto AH, White RA, Fogarty TJ. Stent graft migration after endovascular aneurysm repair: importance of proximal fixation. *J Vasc Surg.* 2003;38:1264-72.
- Tonnessen BH, Sternberg WC 3rd, Money SR. Mid- and long-term device migration after endovascular abdominal aortic aneurysm repair: a comparison of AneuRx and Zenith endografts. *J Vasc Surg.* 2005;42:392-401.
- Canic S, Ravi-Chandar K, Krajcic Z, Mirkovic D, Lapin S. Mathematical Model Analysis of Wallstent and AneurRx. Dynamic Responses of Bare-Metal Endoprosthesis compared with those of stent-graft. *Tex Heart Inst J.* 2005;32:502-6.
- Li Z, Kleinstreuer C. Blood flow and structure interactions in a stented abdominal aortic aneurysm model. *Med Eng Phys.* 2005;27:368-82.

25. Fillinger MF, Marra SP, Raghavan ML, Kennedy EF. Prediction of rupture in abdominal aortic aneurysm during observation: wall stress versus diameter. *J Vasc Surg.* 2003;37:724-32.
26. Lambert AW, Williams DJ, Budd JS, Horrocks M. Experimental assesment of proximal stent-graft (InterVascular) fixation in human cadaveric infrarenal aortas. *Eur J Vasc Endovasc Surg.* 1999;17:60-5.
27. Malina M, Lindblad B, Ivancev K, Lindh M, Malina J, Brunkwall J. Endovascular AAA exclusion: will stents with hooks and barbs prevent stent-graft migration? *J Endovasc Surg.* 1998;5:310-7.
28. Volodos SM, Sayers RD, Gostelow JP, Sir Bell PR. An investigation into the cause of distal endoleaks: role of displacement force on the distal end of a stent-graft. *J Endovasc Ther.* 2005;12:115-20.
29. Mohan IV, Harris PL, van Marrewijk CJ, Laheij RJ, How TV. Factors and forces influencing stent-graft migration after endovascular aortic aneurysm repair. *J Endovasc Ther.* 2002;9:748-55.
30. Massey B. *Mechanics of fluids.* 7<sup>th</sup> ed. London: Stanley Thornes Publ; 2000.
31. Cohen JR, Keegan L, Sarfati I, Dana D, Ilardi C, Wise L. Neutrophil chemotaxis and neutrophil elastase in the aortic wall in patients with abdominal aortic aneurysms. *J Invest Surg.* 1991;4:423-30.
32. Sukhova GK, Shi GP, Simon DI, Chapman HA, Libby P. Expression of the elastolytic cathepsins S and K in human atheroma and regulation of their production in smooth muscle cells. *J Clin Invest.* 1998;102:576-83.
33. Gacko M, Chyczewski L. Activity and localization of cathepsin B, D and G in aortic aneurysm. *Int Surg.* 1997;82:398-402.
34. Resch T, Malina M, Lindblad B, Malina J, Brunkwall J, Ivancev K. The impact of stent design on proximal stent-graft fixation in the abdominal aorta: an experimental study. *Eur J Vasc Endovasc Surg.* 2000;20:190-5.
35. Cao P, Verzini F, Zannetti S, et al. Device migration after endoluminal abdominal aortic aneurysm repair: analysis of 113 cases with a minimum follow-up period of 2 years. *J Vasc Surg.* 2002;35:229-35.
36. Sternberg WC 3rd, Money SR, Greenberg RK, Chuter TA. Influence of endograft oversizing on device migration, endoleak, aneurysm shrinkage and neck dilation: results from the Zenith Multicenter Trial. *J Vasc Surg.* 2004;39:20-6.
37. Towne JB. Endovascular treatment of abdominal aortic aneurysms. *Am J Surg.* 2005;189:140-9.
38. Sternberg WC 3rd, Carter G, York JW, Yoselevitz M, Money SR. Aortic neck angulation predicts adverse outcome with endovascular abdominal aortic aneurysm repair. *J Vasc Surg.* 2002;35:482-6.
39. Lawrence-Brown M, Sieunarine K, Hartley D, van Schie G, Goodman MA, Prendergast FJ. The Perth HLB bifurcated endoluminal graft: review of the experience and intermediate results. *Cardiovasc Surg.* 1998;6:220-5.
40. Illig KA, Green RM, Ouriel K, Riggs P, Bartos S, DeWeese JA. Fate of the proximal aortic cuff: implications for endovascular aneurysm repair. *J Vasc Surg.* 1997;26:494-501.
41. Lee JT, Lee J, Aziz I, et al. Stent-graft migration following endovascular repair of aneurysms with large proximal necks: anatomical risk factors and long-term sequelae. *J Endovasc Ther.* 2002;9:652-64.
42. Greenberg R, Fairman R, Srivastava S, Criado F, Green R. Endovascular grafting in patients with short proximal necks: an analysis of short-term results. *Cardiovasc Surg.* 2000;8:350-4.
43. Armon MP, Yusuf SW, Whitaker SC, Gregson RH, Wenham PW, Hopkinson BR. Influence of abdominal aortic aneurysm size on the feasibility of endovascular repair. *J Endovasc Surg.* 1997;4:279-83.
44. Ouriel K, Srivastava SD, Sarac TP, et al. Disparate outcome after endovascular treatment of small versus large abdominal aortic aneurysm. *J Vasc Surg.* 2003;37:1206-12.
45. Zarins CK, Crabtree T, Bloch DA, Arko FR, Ouriel K, White RA. Endovascular aneurysm repair at 5 years: does aneurysm diameter predict outcome? *J Vasc Surg.* 2006;44:929-31.
46. Peppelenbosch N, Buth J, Harris PL, van Marrewijk C, Fransen G. Diameter of abdominal aortic aneurysm and outcome of endovascular aneurysm repair: does size matter? A report from EUROSTAR. *J Vasc Surg.* 2004;39:288-97.
47. Mortality results for randomized controlled trial of early elective surgery or ultrasonographic surveillance for small abdominal aortic aneurysms. The UK Small Aneurysm Trial participants. *Lancet* 1998;352:1649-55.
48. Mohan IV, Laheij JP, Harris PL. Risk factors for endoleak and the evidence for stent-graft oversizing in patients undergoig endovascular aneurysm repair. *Eur J Vasc Endovasc Surg.* 2001;21:344-9.
49. Almeida MJ, Yoshida WB. Avaliação biomecânica da fixação das endopróteses com e sem cola biológica e alterações histológicas aórticas. Estudo experimental em porcos. [dissertação]. Botucatu: Universidade Estadual Paulista; 2009.
50. Marty B. Quantification of radial pressure caused by bare and covered Wallstents. In: Marty B, editor. *Endovascular aneurysm repair: from bench to bed.* Darmstadt: Steinkopt; 2005. p. 11-8.
51. Strauss Bh, Serruys PW, de Scheerder IK, et al. Relative risk analysis of angiographic predictors of reestenosis within the coronary Wallstent. *Circulation.* 1991;84:1636-43.
52. Gravanis MB, Roubin GS. Histopathologic phenomena at the site of percutaneous transluminal coronary angioplasty: the problem of restenosis. *Hum Pathol.* 1989;20:477-85.
53. Sonesson B, Hansen F, Stale H, Länne T. Compliance and diameter in the human abdominal aorta – the influence of age and sex. *Eur J Vasc Surg.* 1993;7:690-7.
54. Resch T, Ivancev K, Brunkwall J, Nyman U, Malina M, Lindblad B. Distal migration of stent-grafts after endovascular repair of abdominal aortic aneurysms. *J Vasc Interv Radiol.* 1999;10:257-64.
55. Mc Arthur C, Teodorescu V, Eisen L, et al. Histopathologic analysis of endovascular stent grafts from patients with aortic aneurysm: does healing occur? *J Vasc Surg.* 2001;33:733-8.
56. Malina M, Brunkwall J, Ivancev K, Johnson J, Malina J, Lindblad B. Endovascular healing is inadequate for fixation of dacron stent-grafts in human aortoiliac vessels. *Eur J Vasc Endovasc Surg.* 2000;19:5-11.
57. White RA, Donayre CE, de Virgilio C, Weinsten E, Tio F, Kopchok G. Deployment technique and histopathological evaluation of an endoluminal vascular prosthesis used to repair an iliac artery aneurysm. *J Endovasc Surg.* 1996;3:262-9.
58. McGahan TJ, Berry GA, McGahan SL, White GH, Yu W, May J. Results of autopsy 7 months after successful endoluminal treatment of an infrarenal abdominal aortic aneurysm. *J Endovasc Surg.* 1995;2:348-55.

59. Shin CK, Rodino W, Kiwin JD, et al. Histology and electron microscopy of explanted bifurcated endovascular aortic grafts: evidence of early incorporation and healing. *J Endovasc Surg.* 1999;6: 246-50.
60. Lambert AW, Budd JS, Fox AD, Potter U, Rooney N, Horrocks M. The incorporation of a stent-graft into the porcine aorta and the inflammatory response to the endoprosthesis. *Cardiovasc Surg.* 1999;7:710-4.
61. White JG, Mulligan NJ, Gorin DR, D'Agostino R, Yucef EK, Menzoian JO. Response of normal aorta to endovascular grafting: a serial histopathological study. *Arch Surg.* 1998;133: 246-9.
62. Lerouge S, Major A, Girault-Lauriault PL, et al. Nitrogen-rich coatings for promoting healing around stent-grafts after endovascular aneurysm repair. *Biomaterials.* 2007;28:1209-17.
63. van der Bas JM, Quax PH, van den Berg AC, Visser MJ, van der Linden E, van Bockel JH. Ingrowth of aorta wall into stent grafts impregnated with basic fibroblast growth factor: a porcine in vivo study of blood vessel prosthesis healing. *J Vasc Surg.* 2004;39: 850-8.
64. Marois Y, Pâris E, Zhang Z, Doillon CJ, King MW, Guidoin RG. Vascugraft microporous polyesterurethane arterial prosthesis as a thoraco-abdominal bypass in dogs. *Biomaterials.* 1996;17:1289-300.
65. Eton D, Hong Yu, Wang Y, Raines J, Striker G, Livingstone A. Endograft technology: a delivery vehicle for intravascular gene therapy. *J Vasc Surg* 2004;1066-73.

---

**Correspondência:**

Marcelo José de Almeida  
Rua 7 de setembro, 734  
CEP 17502020 – Marília, SP  
E-mail: mjalmeida@flash.tv.br, mja@famema.br

**Contribuições dos autores:**

Concepção e desenho do estudo: MJA, WBY  
Coleta de dados: N/A  
Redação do artigo: MJA  
Revisão do texto: MJA, WBY  
Aprovação final do artigo\*: MJA, WBY, LH, JHS, BFS, FFB, JLE, LJVS  
Análise estatística: N/A  
Responsável pelo estudo: MJA, WBY  
Informação sobre financiamento: FAPESP

\* Todos os autores leram e aprovaram a versão final submetida ao J Vasc Bras.