

# Lesões intestinais decorrentes de isquemia e reperfusão: fisiopatologia e modelos experimentais

## *Reperfusion injury after intestinal ischemia: pathophysiology and experimental models*

Marcelo Eduardo Ribeiro<sup>1</sup>, Winston Bonetti Yoshida<sup>2</sup>

### Resumo

A isquemia intestinal é uma emergência pouco freqüente em cirurgia vascular. As principais causas dessa doença são as embolias e as trombozes arteriais. A isquemia, por si só, é bastante lesiva, mas a reperfusão do tecido isquêmico pode levar a uma série de complicações, que podem aumentar as lesões teciduais e, associado às complicações sistêmicas, colocar em risco a vida do paciente. As lesões decorrentes da isquemia e reperfusão em tecido intestinal foram demonstradas em estudos clínicos e experimentais, nos quais estudou-se também a fisiopatologia e os tratamentos adequados. Esses estudos foram feitos em grande variedade de modelos experimentais, e, conseqüentemente, os resultados encontrados foram bastante contraditórios, sugerindo a necessidade de se criar um modelo experimental de isquemia e reperfusão intestinal que seja simples, reproduzível e consistente, no intuito de testar tratamentos que visem atenuar as lesões decorrentes dessa situação. Neste artigo, será apresentada uma revisão sobre os principais aspectos fisiopatológicos e sobre os modelos experimentais mais utilizados.

**Palavras-chave:** isquemia, reperfusão, intestinos.

### Abstract

The intestinal ischemia is unusual in vascular surgery emergency. Its main causes are embolisms and arterial thrombosis. In addition to severe ischemia, reperfusion of the ischemic tissues can lead to several complications that may worsen the ischemic lesion and produce a life threatening situation caused by systemic alterations. Intestinal tissue injuries due to ischemia and reperfusion have been demonstrated in clinical and experimental studies, in which pathophysiology and adequate treatment were also studied. The great variety of experimental models used and results achieved reflect the need for an intestinal ischemia and reperfusion experimental model that is simple, reproducible and consistent, in order to search for treatments that can reduce the damage caused by this situation. In this review, the main pathophysiologic aspects and the most used experimental models will be reviewed.

**Key words:** ischemia, reperfusion, intestines.

A isquemia intestinal é uma doença que ocorre na ausência ou diminuição do fluxo sanguíneo arterial e/ou venoso intestinal, por obstrução aguda ou crônica das artérias e/ou veias viscerais, ou seja, do tronco celiaco (TC), da artéria mesentérica superior (AMS)

e/ou da artéria mesentérica inferior (AMI) e/ou veias correspondentes<sup>1</sup>.

A etiologia da obstrução arterial na isquemia mesentérica aguda pode ser por embolia, trombose, baixo fluxo sanguíneo, compressão extrínseca, vasoespasma induzido por drogas vasoativas; por outro lado, a oclusão venosa pode ser causada, principalmente, por trombose venosa, processos infecciosos e inflamatórios e alteração da coagulação.

### Embolia arterial

Na embolia arterial, as principais fontes emboligênicas são trombos murais das cavidades cardíacas associadas ao infarto do miocárdio e fibrilação atrial<sup>2</sup>, mas também pode ter sua origem em doença ou prótese valvar, vegetação de endocardite bacteriana, mixomas

1. Aluno regular do curso de pós-graduação, nível mestrado, Faculdade de Medicina de Botucatu (FMB), Universidade Estadual Paulista (UNESP), Botucatu, SP.

2. Professor adjunto, livre-docente da Disciplina de Cirurgia Vascular, Departamento de Cirurgia e Ortopedia, FMB, UNESP, Botucatu, SP.

Trabalho desenvolvido na Disciplina de Cirurgia Vascular do Departamento de Cirurgia e Ortopedia da Faculdade de Medicina de Botucatu (FMB), Universidade Estadual Paulista (UNESP), Botucatu, SP.

Artigo submetido em 22.12.04, aceito em 31.03.05.

auriculares ou miocardiopatia (no Brasil, doença de Chagas). A embolia, menos freqüentemente, pode ser oriunda de aneurisma proximal com trombos ou embolização de placa de ateroma de artéria proximal e êmbolos de colesterol associados a procedimentos angiográficos, sendo a AMS a mais acometida em 5% de todas as embolias intestinais<sup>3-5</sup>.

### **Trombose arterial**

A trombose arterial instala-se em placa aterosclerótica, que pode ser de origem degenerativa ou, mais raramente, inflamatória. A placa aterosclerótica é a causa mais freqüente de trombose<sup>1</sup> e, geralmente, localiza-se no óstio da artéria. São freqüentes as associações com estados de hipercoagulabilidade, baixo débito cardíaco, dissecação da aorta, trauma abdominal, manipulação angiográfica e uso de contraceptivo hormonal.

### **Trombose venosa**

A trombose venosa é a causa mais freqüente de oclusão venosa, sendo que a veia mesentérica superior é acometida em 95% dos casos<sup>6</sup>. A trombose venosa ocorre em 10% das isquemias intestinais<sup>6</sup> e, geralmente, é conseqüência de complicações clínicas variadas, tais como infecções intra-abdominais, estados de hipercoagulabilidade, hipertensão portal, inflamações, trauma ou estado pós-operatório, outros fatores de risco conhecidos para trombose venosa, como tabagismo, etilismo, anticoncepcional oral, neoplasia maligna intra-abdominal, etc<sup>2</sup>.

### **Isquemia intestinal não-oclusiva**

Na isquemia intestinal não-oclusiva, não se observa obstáculo mecânico, ou seja, não se evidencia oclusão arterial ou venosa, e sim uma diminuição da perfusão sangüínea intestinal, devido à vasoconstrição esplâncnica grave. Corresponde a 20 a 30% das isquemias agudas mesentéricas<sup>6</sup> e acomete pacientes com cardiopatias graves, em uso de digitálicos e que, freqüentemente, estão internados por piora recente dessa cardiopatia ou por uma intercorrência grave (infecção, trauma ou cirurgia de grande porte). Pode também ocorrer após exercícios extenuantes (corredores de longa distância), uso de drogas vasopressoras em pós-operatório de cirurgia cardíaca<sup>7,8</sup>, intoxicação por cocaína, ergotamina e diuréticos<sup>9-11</sup>. Ocorrendo baixo débito cardíaco, baixa perfusão (choque de qualquer etiologia) ou a hipóxia periférica grave, a circulação cerebral e os

órgãos vitais são favorecidos, em detrimento da circulação esplâncnica, sendo este conjunto de alterações a causa da queda na pressão de perfusão do leito capilar esplâncnico e colapso dos capilares. O aumento das catecolaminas, angiotensina II e vasopressina circulantes contribui para o agravamento do quadro e intensifica-se com o uso de vasoconstritores alfa adrenérgicos e digitálicos<sup>6</sup>.

Embora a isquemia intestinal não seja uma doença freqüente, apresenta elevadas taxas de mortalidade, que podem variar de 60 a 100% dos casos<sup>12-16</sup>. É diagnosticada em 2% de todas as necrópsias e incide em 800 de cada 10.000 admissões hospitalares<sup>14</sup>. É provável que a incidência de isquemia intestinal seja mais elevada do que se admite. Em nosso meio, é difícil a obtenção de dados no sistema Data SUS, pois o mesmo não classifica a doença especificamente como isquemia intestinal, e sim como distúrbios circulatórios generalizados. Em um estudo retrospectivo realizado na vigilância epidemiológica do município de Rio Claro (SP), com uma população de 200.000 habitantes, encontrou-se uma taxa média de 0,36% óbitos relacionados com isquemia intestinal, no período de janeiro de 1997 a novembro de 2002, sendo esses dados somente de atestados de óbito, pois o município não dispõe de serviço de verificação de óbito.

As altas taxas de mortalidade podem estar relacionadas à dificuldade do diagnóstico precoce da isquemia intestinal, e à falta de especificidade da dor abdominal e exames complementares disponíveis. O não restabelecimento precoce do fluxo arterial favorece ressecções amplas de segmentos intestinais, geralmente causadoras da síndrome do intestino curto. Essa síndrome caracteriza-se por diarreia, anormalidades de fluídos e eletrólitos, má absorção e perda de peso. Acarreta inconveniências da alimentação parenteral e enteral e pode evoluir para sepse e morte.

Os recentes progressos e aprimoramentos dos métodos propedêuticos, aliados aos avanços na manutenção do estado nutricional e o equilíbrio hidroeletrólítico e ácido-básico dos pacientes estão melhorando um pouco o prognóstico dessa doença, que depende da precocidade do diagnóstico. Nas primeiras 8 horas, está indicada a restauração da artéria pela embolectomia ou tromboendarterectomia e revascularização através de derivações aorto-mesentéricas. Entre 8 e 22 horas, o risco dessas operações aumenta muito, pelas alterações metabólicas, principalmente a hiperpotassemia<sup>17</sup>.

Os exames complementares que podem auxiliar no diagnóstico são: hemograma, raio-X simples, mapeamento dúplex, angiografia, tomografia computadorizada e angioressonância, sendo que, dentre esses, a angiografia panorâmica ou seletiva é o exame padrão-ouro.

A abordagem inicial do paciente é feita por medidas de suporte, como drenagem gástrica por sonda, reposição hidroeletrólítica, antibioticoterapia, compensação de insuficiência cardíaca e tratamento do choque.

O tratamento da isquemia arterial consiste em reconhecer o mais cedo possível a lesão e restabelecer o fluxo sanguíneo. Esse tratamento precoce ocorre raramente, porque o cirurgião ou o clínico poucas vezes suspeita da doença. Se, após a retirada do êmbolo ou do trombo, persistir dúvida quanto à viabilidade intestinal, pode-se proceder ao fechamento da parede abdominal com pontos totais, realizando-se nova exploração abdominal 24 horas depois (*second look*), como sugerido por Shaw & Maynard<sup>17</sup>, para avaliação de viabilidade das alças intestinais. No tratamento da trombose venosa mesentérica, não havendo sinais de irritação peritoneal, pode-se tratar conservadoramente com anticoagulantes ou pela infusão de agentes trombolíticos via intra-arterial, realizado através de cateterismo da AMS. Havendo sinais de irritação peritoneal, indica-se cirurgia para tentar a trombectomia, operação pouco comum, devido ao retardo no diagnóstico<sup>18,19</sup> ou, mais freqüentemente, ressecção do intestino inviável e seu mesentério.

No pós-operatório de trombose arterial e venosa, os pacientes devem ser mantidos anticoagulados por tempo prolongado, para evitar risco de recorrência<sup>20</sup>.

Apesar dos avanços na terapêutica e medidas de suporte, a doença ainda persiste com grau elevado de morbimortalidade.

Para melhorar esse quadro, é preciso conhecer melhor a fisiopatologia das alterações decorrentes da isquemia e reperfusão intestinal, bem como medidas terapêuticas adjuntas que atenuem esse quadro.

Nesse sentido, o estudo experimental em animais tem fornecido contribuição valiosa, e o conhecimento advindo desses estudos será o objeto de descrição desta revisão.

### Isquemia e reperfusão na isquemia intestinal

Diversos mecanismos estariam envolvidos na produção de lesões intestinais após a isquemia e reperfusão

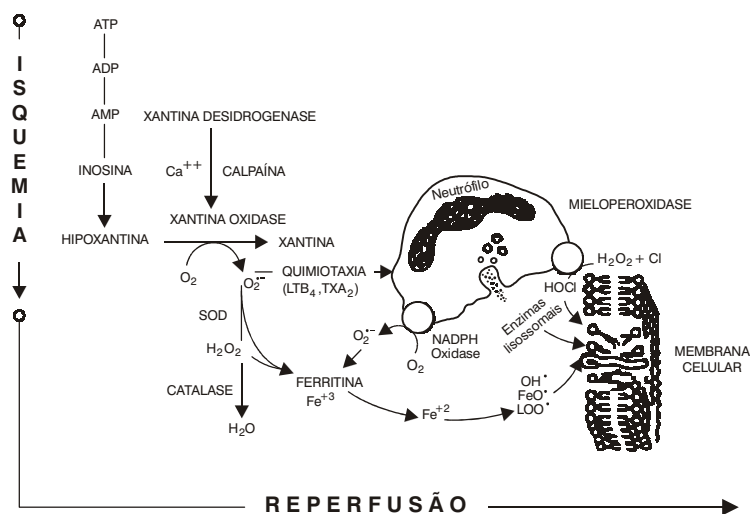
dos órgãos esplâncnicos, sendo geralmente atribuídos ao choque circulatório que acompanha essa situação<sup>21,22</sup>.

Durante a fase de isquemia, ocorre lesão da mucosa intestinal, há aumento da permeabilidade microvascular, perda de fluido na luz intestinal, liberação de hidrolases lisossômicas, aumento de proteólise e liberação de fator de depressão do miocárdio na circulação e choque circulatório, criando um ciclo vicioso, no qual essas alterações causam depressão da função cardíaca e esta, por sua vez, provoca progressiva deterioração da perfusão intestinal.

Essas alterações são agravadas ainda mais com a reperfusão, pois esta desencadeia o acúmulo de radicais livres, que atacam e lesam as membranas celulares, atraem neutrófilos e estimulam a liberação de mediadores inflamatórios<sup>21-26</sup>. Dentre todas essas alterações, aponta-se o aumento de permeabilidade capilar e produção de radicais livres do oxigênio como os principais determinantes da instabilidade hemodinâmica e subsequente mortalidade<sup>27</sup>.

Um dos mais importantes fatores causadores de lesão intestinal após reperfusão é a geração de radicais livres do oxigênio, através do sistema da hipoxantina-xantina oxidase<sup>21-24,28</sup>. Durante a fase de isquemia, ocorre diminuição do aporte de oxigênio para o tecido acometido, levando à inibição da fosforilação oxidativa mitocondrial e à queda da produção e estoque de adenosina trifosfato (ATP). No entanto, o estoque de ATP continuaria sendo consumido e seria degradado à adenosina difosfato (ADP) e adenosina monofosfato (AMP) e, posteriormente, em adenosina, inosina e hipoxantina<sup>29</sup>. A falta de energia celular causaria a falência da bomba de sódio-potássio ( $\text{Na}^+/\text{K}^+$ ) e, devido à falência da bomba, passaria a haver maior acúmulo de  $\text{Na}^+$  intracelular e perda de  $\text{K}^+$  para fora da célula, com conseqüente edema celular e de suas organelas. Concomitantemente, estaria ocorrendo influxo de  $\text{Ca}^{++}$  e de cloreto para o meio intracelular, com acúmulo de  $\text{Ca}^{++}$  no citosol (Figura 1).

Esse acúmulo de  $\text{Ca}^{++}$  no citosol provocaria a ativação da protease calpaína que, por sua vez, promoveria a quebra de uma ponte peptídica da enzima xantina desidrogenase (XD), levando à formação da enzima xantina oxidase (XO)<sup>30</sup>. Diferentemente da XD, a XO necessita de oxigênio para realizar a conversão da hipoxantina em xantina. Na fase de isquemia, portanto, ocorreria acúmulo dessas duas substâncias<sup>31,32</sup>. Com a reperfusão, a hipoxantina seria então oxidada à xantina, e esta, em ácido úrico, tendo como



**Figura 1** - Sequência de eventos químicos que ocorrem na isquemia/reperfusão.

subproduto dessa reação a formação do ânion superóxido (Figura 1). Este é instável, transformando-se em peróxido de hidrogênio, espontaneamente ou pela ação da superóxido dismutase (SOD), e o peróxido de hidrogênio, por sua vez, é transformado em água pela ação da catalase e glutathione peroxidase (Figura 1). Como o substrato (hipoxantina) para xantina oxidase ficou acumulado durante a isquemia, a produção de radical livre na reperfusão acaba sobrepujando a capacidade de neutralização dos antioxidantes endógenos, e esses radicais passam a exercer livremente as suas ações deletérias<sup>21,31,32</sup>. O radical superóxido promove a liberação do íon ferroso da ferritina, o qual reage com o peróxido de hidrogênio, formando o altamente tóxico radical hidroxila<sup>31</sup>.

Os radicais livres e, em particular, o radical hidroxila iniciam a peroxidação das membranas celulares, liberando ácido aracônico e radicais livres lipídicos peróxido. O ácido aracônico é metabolizado pela ciclooxigenase em tromboxano, prostaglandinas PGE1 e PGI2, ou pela lipoxigenase, em leucotrienos LTB4, C4, D4 e E4<sup>29</sup>. O radical peróxido promove lipoperoxidação adicional, retirando um hidrogênio do ácido graxo, dando origem a uma reação em cadeia, cujo produto final é o dialdeído malônico (MDA) e cuja dosagem é muito utilizada como marcador de lesões de isquemia e reperfusão<sup>21,23,24,33,34</sup> (Figura 2).

Os radicais livres podem, também, atuar de forma indireta, atraindo e ativando neutrófilos nos tecidos envolvidos. Os neutrófilos ativados secretam enzimas proteolíticas (mieloperoxidasas, elastases, proteases, etc.), sintetizam prostaglandinas, liberam radicais livres, além de ocluírem a microcirculação na fase de reperfusão, dificultando o fluxo sanguíneo. Essa oclusão de microcirculação é chamada de fenômeno da não-reperfusão (*no-reflow phenomenon*)<sup>32</sup>.

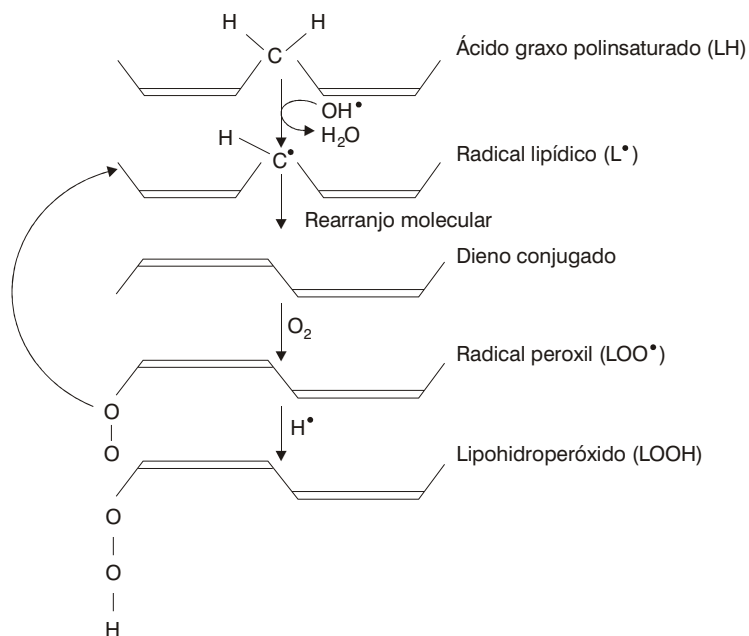
O aumento desses produtos da lipoperoxidação no plasma e intestino correlaciona-se com a descamação epitelial, formação de úlceras e hemorragia<sup>22</sup>. As alterações histológicas intestinais, após isquemia e reperfusão, podem variar desde descamação da cobertura epitelial das vilosidades (particularmente o ápice das mesmas), até necrose epitelial e desintegração da lâmina própria, com conseqüente ulceração e hemorragia<sup>28,36</sup> (Figura 3).

### **Estudos clínicos e experimentais**

#### **Estudos clínicos**

Considerando-se a gravidade da doença, os trabalhos clínicos realizados são escassos, além de pouco conclusivos, pois a casuística usada foi pequena, certamente pelo fato de ser uma doença pouco freqüente. A maioria dos trabalhos existentes foram relatos de casos,

## Reperfusão - Peroxidação lipídica



**Figura 2** - Representação esquemática da peroxidação lipídica dos ácidos graxos da membrana celular. O radical livre OH<sup>•</sup> retira um hidrogênio do ácido graxo, dando origem ao radical lipídico. Este, por ser instável, sofre um rearranjo molecular e forma um dieno conjugado, o qual pode reagir com uma molécula de oxigênio e formar um radical peróxil. O radical peróxil retira um hidrogênio do ácido graxo, dando origem a uma reação em cadeia (modificado de Del Maestro<sup>35</sup>).

a partir dos quais não se pode padronizar uma conduta consensual adequada.

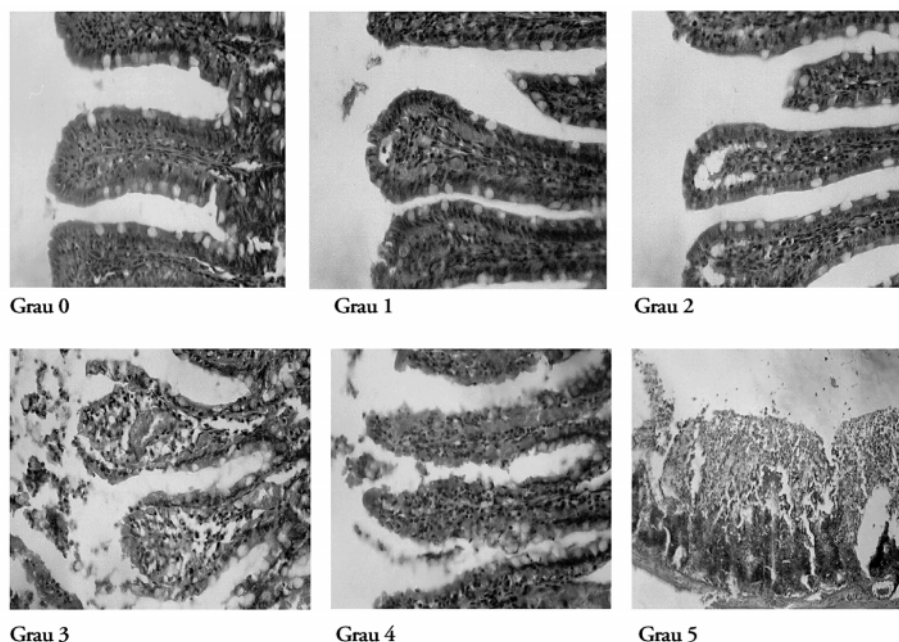
Nos estudos clínicos que foram realizados para avaliar a presença de lesões decorrentes de isquemia e reperfusão em intestino, os autores direcionaram-se mais para o clampeamento da aorta torácica e abdominal e, através disso, estudaram a ação de soluções antioxidantes na atenuação das lesões decorrentes dessa situação, utilizando parâmetros como dosagem de níveis plasmáticos de radicais livres, MDA, lipoperóxidos e controle da estabilidade hemodinâmica<sup>33,38</sup>.

#### Estudos experimentais

Os estudos experimentais são a grande fonte de referência para auxiliar na busca de soluções para esse

grave problema, apesar da variabilidade de tipos de animais, tempo de isquemia, tempo de reperfusão, segmento intestinal submetido à isquemia, parâmetros utilizados para avaliação das variáveis e tratamentos utilizados.

De modo geral, os estudos sobre isquemia e reperfusão são caracterizados por, no mínimo, duas fases experimentais distintas: uma fase de isquemia, com oclusão de um vaso, ou dos vasos nutrientes de um determinado órgão ou tecido a ser estudado, ou então, pela diminuição do fluido circulante, como no caso da isquemia por choque hipovolêmico controlado; e uma segunda fase, a de reperfusão, com a desobstrução do vaso previamente ocluído, pela correção do choque, de forma a reperfundir adequadamente o tecido até então isquêmico.



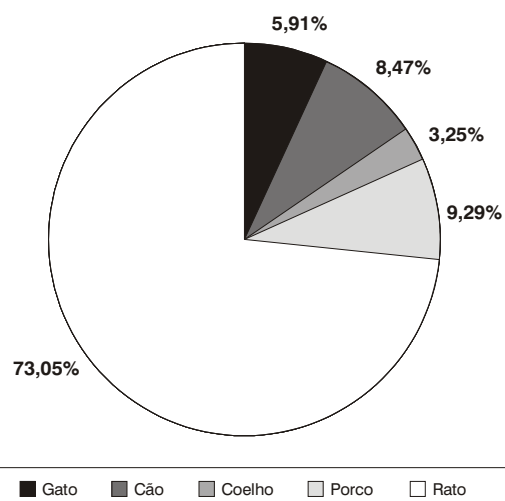
**Figura 3** - Gradação histopatológica para lesões de isquemia e reperfusão em intestino de rato, segundo Chiu et al.<sup>37</sup>.

#### *Tipos de animais*

Em pesquisa bibliográfica na base de dados MEDLINE, Lilacs e SciELO com os descritores isquemia, reperfusão, intestinal, experimental e animal, foram encontrados 861 referências, no período de 1980 a 2004. A distribuição de animais encontra-se na Figura 4.

O rato foi mais frequentemente usado, porque apresenta facilidade de trabalho, adequabilidade ao protocolo e disponibilidade. A constituição anatômica visceral do rato é bastante similar à do homem, o que permite extrapolar, em certa medida, muitos dos conhecimentos adquiridos para o homem. Além disso, é um animal resistente à anestesia tanto inalatória quanto intravenosa, apresenta porte pequeno, de fácil manuseio cirúrgico para abordagem das artérias e, ainda, baixo custo. Essas características favorecem o agrupamento de maior número de indivíduos, facilitando a avaliação estatística. Em contrapartida, o gato<sup>36</sup>, o porco<sup>39,40</sup> e o cão<sup>41</sup>, por serem de maior porte, necessitam de técnica cirúrgica mais aprimorada, maior tempo cirúrgico e custo, restringindo o número de indivíduos por grupo estudado. Além disso, alguns pesquisadores não se sentem à vontade para utilizar

animais de convívio doméstico, como o cão e o gato, em estudos experimentais. Entretanto, esses animais têm a vantagem de as lesões macroscópicas serem mais facilmente observadas.



**Figura 4** - Tipos de animais usados nos estudos. Isquemia/reperfusão intestinal.

### *Produção da isquemia*

O método mais utilizado para produção da isquemia foi a obstrução arterial por meio de pinçamento vascular, seguido de estenose ou compressão vascular extrínseca, fitas cirúrgicas para liberação programada de fluxo sanguíneo, choque hipovolêmico e hipotermia.

Os métodos mostraram-se eficientes, mas a preferência pelo pinçamento vascular talvez seja por este representar de forma mais correta a situação clínica. Além disso, os demais métodos podem não simular essa situação, pois dependem do pesquisador quando este controla a força aplicada na compressão e o controle da liberação programada, o que pode não ser igual em todos animais, gerando diferentes níveis de pressão sobre as artérias e estruturas e levando a alterações nas variáveis a serem analisadas.

### *Territórios vasculares estudados*

A oclusão temporária do TC mais AMS foi a mais utilizada. Porém, em muitos modelos, foi feita oclusão do TC, da AMS, ou da AMI isoladamente e também do TC, AMS e AMI simultaneamente, além de oclusão da aorta torácica e aorta abdominal<sup>42-49</sup>.

A maioria dos autores realizou obstrução do TC ou AMS<sup>27,50-57</sup>, mas a obstrução de outras artérias foi necessária em alguns experimentos para comparar melhor a circulação colateral, que varia conforme a espécie, de acordo com experimento realizado por Deune & Khouri<sup>58</sup>, no qual foi feita a comparação entre duas raças distintas de ratos (Sprague-Dawley e Lewis), com retalhos epigástricos submetidos à isquemia de 10 a 16 horas, seguida de reperfusão espontânea, sem uso de drogas antioxidantes. Os autores observaram diferença estatisticamente significativa na taxa de sobrevivência dos retalhos entre as duas raças para tempos de isquemia de 12 e 14 horas, mostrando que o rato Lewis suportaria melhor a isquemia que a raça Sprague-Dawley.

### *Tempo de isquemia e reperfusão*

A escolha desses tempos tem grande importância, pois a mucosa intestinal apresenta alterações de sua permeabilidade microvascular com 1 hora de isquemia, caracterizadas por edema e perda de fluidos para luz intestinal<sup>23</sup> e, após 1 hora de isquemia, a mucosa é gravemente danificada e apresenta ulcerações e hemorragias. Segundo Schoenberg & Ber-

ger<sup>23</sup>, uma isquemia superior a 2 horas causaria danos irreversíveis na mucosa intestinal depois da reperfusão. Assim, dependendo desse tempo de isquemia, as alterações poderiam ser predominantemente moleculares ou bioquímicas, evoluindo até alterações histológicas, que, por sua vez, poderiam variar desde lesões menos proeminentes até necrose tecidual. A tolerância dos tecidos e órgãos à isquemia é variável e multifatorial e depende da duração do tempo de isquemia, das necessidades metabólicas das células de cada tecido, do aporte de circulação colateral e de fatores humorais locais. Assim, na padronização de um modelo experimental, o tempo de isquemia não pode se prolongar a ponto de as lesões teciduais tornarem-se irreversíveis, não permitindo a restauração dos órgãos ou tecidos acometidos.

A determinação do tempo de isquemia curto, médio ou longo estaria relacionada com o tipo de alterações que se deseja observar. Tempos curtos demais poderiam não causar alterações mensuráveis, além de não simular uma condição prática verdadeira de tempo crítico de isquemia, falseando os resultados. Por outro lado, em tempos prolongados demais, as alterações seriam irreversíveis.

### *Parâmetros*

Vários parâmetros foram utilizados com o objetivo de avaliar e estimar adequadamente as alterações produzidas pela isquemia e reperfusão, entre os quais podemos destacar: hemodinâmicos (pressão arterial média, frequência cardíaca), bioquímicos (pH arterial, MDA plasmático<sup>21,33,34</sup>, MDA tecidual<sup>21,34</sup>, lipohidroperóxidos, dosagem de enzimas antioxidantes, radicais livres, ATP, mieloperoxidase, tromboxane, etc.) e histológicos<sup>36,55,59-61</sup>, sendo que as diferentes variáveis foram estudadas conforme o foco principal do trabalho, seja direcionado a um estudo bioquímico, morfológico ou mais hemodinâmico.

No caso de um estudo com abordagem mais terapêutica, uma avaliação com todos esses parâmetros se justificaria teoricamente, porque na prática clínica seriam esperadas alterações e repercussões em todos os aspectos. Entretanto, uma abordagem mais direcionada poderia aprofundar o conhecimento específico em um determinado aspecto fisiopatológico, contribuindo também para buscar subsídios para estratégias de atenuação das lesões decorrentes da isquemia e reperfusão em vários órgãos e tecidos.

### Tratamento

Várias alternativas potenciais têm emergido das pesquisas, em consequência da vasta investigação, sendo que algumas já foram utilizadas clinicamente, na tentativa de amenizar as lesões. Dentre essas, podemos citar: antioxidantes endógenos enzimáticos hidrossolúveis (SOD, catalase, glutathione peroxidase), lipossolúveis (tocoferóis, carotenóides, quinonas), alopurinol (inibidor da xantina oxidase), manitol, bloqueadores de canais de cálcio, antagonistas específicos de leucotrienos, de receptores de fator de agregação plaquetária (PAF), quelantes de ferro, filtros leucocitários e diferentes formas de depleção leucocitária, polinitroxilalbumina (PNA), piruvato, L-argenina, associação de drogas, reperfusão controlada, pré-condicionamento isquêmico, etc<sup>62</sup>.

A utilização de uma única droga ou procedimento não causou impacto na prática clínica. Talvez uma abordagem mais ampla no processo de isquemia e reperfusão, usando vários tratamentos com níveis de ação diferentes, poderia apresentar uma resposta mais satisfatória que a utilização de uma droga isolada, devido à sua fisiopatologia ser multifatorial.

Entretanto, apesar de todo o conhecimento básico adquirido com relação aos radicais livres, pouco benefício prático resultou até o presente momento<sup>63</sup>. O conhecimento básico, evidência que a proteção dos tecidos pós-isquêmicos precisa ser direcionada na neutralização dos radicais livres, de neutrófilos na inativação de enzimas (xantina oxidase), na quelação de metais de transição e no bloqueio da cadeia de reações da peroxidação lipídica.

A utilização da SOD tem dado resultados controversos, principalmente em estudos sobre a limitação de área de infarto do miocárdio<sup>64,65</sup> e tem sido de pouco valor nesse tipo de paciente<sup>63</sup>. Atribui-se essa ineficiência na prática à dificuldade da SOD de entrar no espaço intracelular, o que obriga a sua utilização em altas doses.

Para diminuir os problemas da infusão contínua, tanto da SOD como da catalase, essas enzimas têm sido conjugadas a macromoléculas inertes, tais como Ficoll, Dextran, polietileno glicol ou aprisionadas em lipossomos. Isso faz aumentar a meia-vida dos mesmos para 30-40 horas. O polietilenoglicol, em particular, pode promover sua penetração e fixação no meio intracelular<sup>23</sup>. Essas modificações estão sendo objeto de estudo<sup>23</sup>.

Outros antioxidantes têm mostrado efeitos citoprotetores variáveis em modelos experimentais. Fazem parte desse grupo a vitamina E, os carotenóides, o propranolol, os bloqueadores de canais de cálcio, os inibidores da lipooxigenase (nafazatrom), trimitazidina e mercapto propionil glicina. Em nosso meio, foram demonstradas, experimentalmente, atenuações das lesões de isquemia e reperfusão em membros posteriores de rato com uso de vitamina E<sup>66</sup>. No entanto, ainda não há um consenso sobre se algum desses agentes confere proteção significativa ao dano oxidativo na prática clínica<sup>67,68</sup>.

As interações metabólicas entre a vitamina E, selênio e aminoácidos sulfúricos têm, há muito tempo, interessado pesquisadores que estudam nutrientes antioxidantes<sup>69</sup>. A descoberta da participação do selênio como constituinte da enzima glutathione peroxidase levantou outras possibilidades de interação desta com a vitamina E. Segundo Hoekstra<sup>70</sup>, a vitamina E poderia agir como armadilha para o radical livre, prevenindo a formação de hidroperóxidos nas membranas, e o selênio, via glutathione peroxidase, poderia neutralizar qualquer hidroperóxido lipídico formado pela peroxidação de ácidos graxos polinsaturados que escaparam da ação protetora da vitamina E. Em estudo feito em modelo experimental de isquemia e reperfusão em órgãos viscerais abdominais do rato, Yoshida et al.<sup>52</sup> testaram a vitamina E, o aminoácido sulfúrico taurina e o selênio. Somente este último foi capaz de reduzir as alterações decorrentes da lesão oxidativa nesses animais.

Dentre os bloqueadores do radical hidroxila, o manitol tem sido usado na prática clínica com esse objetivo por muitos anos<sup>71</sup>. Além disso, o manitol tem a vantagem de, através da ação antioxidante, inibir a síntese de tromboxane B2<sup>72</sup> e, por sua conhecida ação diurética, poder conferir proteção renal após a revascularização dos membros. Quando usado na dose de 0,20 g/kg, foi capaz de reduzir a permeabilidade e o edema pulmonar após a cirurgia de aneurisma da aorta abdominal, independente de sua ação diurética osmótica<sup>72</sup>. Em nosso meio, foi demonstrado experimentalmente em cães que a oclusão aórtica por 60 minutos, seguida de reperfusão provocou elevação dos níveis de malondialdeído, seguindo a formação de radicais livres do oxigênio nesse procedimento<sup>73</sup>.

O alopurinol, por sua ação inibidora da xantina oxidase, é um medicamento tradicionalmente usado com bom resultado no tratamento da gota. O alopurinol tem conformação estrutural semelhante à hipoxan-

tina e, portanto, acaba inibindo competitivamente a xantina oxidase, com redução da produção do ânion superóxido<sup>68</sup>.

Os agentes quelantes de metais inibem a reação de Fenton catalizada pelos metais, prevenindo a formação do radical hidroxila (OH). A deferoxamina (DFO) é uma droga derivada da bactéria *Streptomyces pilosus* e aprovada para uso em tratamento de intoxicações agudas e crônicas pelo ferro<sup>23,59</sup>. A DFO tem mostrado efeito benéfico como agente antioxidante, experimental e clinicamente, quando usada em situações de isquemia e reperfusão<sup>61,74-76</sup>. O benefício potencial da DFO foi demonstrado clinicamente em pacientes submetidos à circulação extracorpórea, nos quais a DFO foi ministrada por via IV e na solução de cardioplegia. Nesses pacientes, os leucócitos isolados do sangue do átrio direito produziram significativamente menos radicais superóxido do que nos pacientes do grupo controle<sup>77</sup>. Em estudo subsequente, a ministração de DFO no mesmo tipo de pacientes resultou em diminuição da susceptibilidade das lipoproteínas de baixa densidade circulante à peroxidação. Apesar desses estudos, a ministração de DFO tem limitações, uma vez que ela tem rápida excreção e muitos efeitos colaterais tóxicos, como depressão miocárdica e hipotensão, que aparecem principalmente quando são usadas doses altas<sup>59</sup>. Para evitar esses problemas, vários estudos têm sido feitos experimentalmente, conjugando a DFO com polímeros de alto peso molecular, tais como o amido hidroxietílico ou Dextran<sup>59</sup>. Essas conjugações aumentam a meia-vida da droga no espaço intracelular<sup>78</sup>. Apesar disso, vários estudos experimentais têm demonstrado efeitos benéficos desses derivados em situações de isquemia e reperfusão<sup>59</sup>.

A adesividade dos neutrófilos pode ser inibida com o uso de antagonistas do PAF e inibidores de 5-lipooxigenase<sup>79</sup>. Com o mesmo objetivo, anticorpos monoclonais contra o complexo CD11-CD18 já foram testados com sucesso em modelos experimentais de isquemia e reperfusão cardíaca em cães<sup>80</sup>. No entanto, até o momento não existem estudos clínicos prospectivos que possam dar suporte ao uso rotineiro desses produtos na isquemia e reperfusão. Também necessitam de mais estudos clínicos o uso do TGF- $\beta$  (que inibe a adesão do neutrófilo ao endotélio), a adenosina (que inibe a produção de radical livre pelo neutrófilo), os perfluoroquímicos (que inibem a quimiotaxia dos neutrófilos e a degranulação dos lisossomos) e as antiproteases<sup>31</sup>.

Há, ainda, a possibilidade de reduzir-se a lesão isquêmica da célula através da hipotermia, procedimento usado com frequência em cirurgia cardíaca, neurocirurgia e urologia. A redução do metabolismo acaba preservando o ATP e, portanto, diminuindo a produção de espécies ativas após reperfusão<sup>31</sup>.

Além disso, em vários estudos precedentes, métodos capazes de reduzir as alterações biofísicas e bioquímicas decorrentes da isquemia e reperfusão no território esplâncnico foram testados e, em geral, a ministração de antioxidantes, inibidores da xantina oxidase, do ferro e de leucócitos proporcionaram atenuação dos efeitos dos radicais livres nesse modelo<sup>34,37,42,45,46-50,52,60,61,63,81-83</sup>.

### Modelos

O aperfeiçoamento de um modelo experimental para entender a fisiopatologia e esclarecer o papel dos radicais livres do oxigênio na patogênese das lesões decorrentes da isquemia e reperfusão, bem como buscar meios de atenuar as repercussões hemodinâmicas e fisiopatológicas da restauração vascular pós-isquemia em vários tecidos e órgãos é uma busca constante, sendo que a utilização de modelos experimentais em animais tem sido freqüente.

Os modelos experimentais com oclusão e reperfusão das artérias celiaca e/ou AMS em ratos simulam todas as alterações bioquímicas e estruturais mencionadas, além de provocar distúrbio hemodinâmico importante, denominado “choque da oclusão da artéria esplâncnica” (*splanchnic artery occlusion shock* – SAOS)<sup>25,50</sup>.

Apesar da grande variedade de modelos, animais e parâmetros, os modelos experimentais têm sido bastante úteis no estudo da fisiopatologia e tratamento da síndrome da isquemia e reperfusão intestinal, porém pouco utilizados na aplicação clínica<sup>59</sup>, pois a heterogeneidade da população e, conseqüentemente, a necessidade de grandes casuísticas impõem dificuldades à realização de ensaios clínicos. Acrescente-se a isso a tendência de não publicação de resultados negativos e o delineamento equivocado de algumas pesquisas clínicas, que não levam em consideração a “janela terapêutica”<sup>84</sup>, como, por exemplo, o alopurinol usado em derivação cardiopulmonar no rato, que promove proteção cardíaca durante a reperfusão após 30 minutos de isquemia e nenhuma proteção em períodos de isquemia menores ou maiores<sup>84</sup>. Entretanto, ainda há necessida-

de se criar um modelo simples e reprodutível. O modelo em ratos, como já citado anteriormente, é o que mais se aproxima desse ideal. Mesmo assim, mais estudos serão necessários para equacionar esse problema.

### Conclusão

Na prática cirúrgica, ainda não existe uma terapêutica medicamentosa adjuvante efetiva, que possa ser introduzida e melhorar essas alterações decorrentes da isquemia e reperfusão.

Nos modelos experimentais de isquemia e reperfusão intestinal, o uso de alguns fármacos, principalmente daqueles que interferem ou bloqueiam radicais livres, espécies reativas do oxigênio e neutrófilos, demonstraram capacidade de inibir pelo menos parcialmente a lesão tecidual. Alguns autores sugerem que um coquetel de antioxidantes talvez seja necessário para neutralizar todas as espécies ativas do oxigênio<sup>66</sup> gerados durante a isquemia e reperfusão. Porém, são necessários novos estudos com substâncias que até aqui apresentaram resultados promissores e também com novas substâncias, no sentido de avaliar as doses ideais, as interações medicamentosas e o momento ideal para o início e término do tratamento.

### Referências

1. Simi AC. Isquemia intestinal. Maffei FHA. Doenças vasculares periféricas. Rio de Janeiro: MEDSI; 2002. p. 1239-57.
2. Boley SJ, Kraiger H, Schultz L, et al. Experimental aspects of peripheral vascular occlusion of the intestine. Surg Gynec Obstet. 1965;121:789-96.
3. Bergan JJ. Recognition of a treatment of intestinal ischemia. Surg Clin North Am 1967;47:109-14.
4. Jackson BB. Occlusion of superior mesenteric artery. Springfield: Charles C Thomas; 1963.
5. Ottinger LW, Austen WG. A study of 136 patients of mesenteric infarction. Surg Gynecol Obstet 1967;124:329-37.
6. Rosa SM, Kotze LMS. Doenças vasculares dos intestinos. In: Dani R, org. Gastroenterologia essencial. 2ª ed. Rio de Janeiro: Guanabara Koogan; 2001. p. 300-314.
7. Britt LG, Cheek RC. Nonocclusive mesenteric vascular disease: clinical and experimental observations. Ann Surg 1969;169:704-11.
8. Moneta GL, Misbach GA, Ivey TD. Hypoperfusion as a possible factor in the development of gastrointestinal complications after cardiology surgery. Ann J Surg 1985;149:648-50.
9. Landrevean RJ, Fry WJ. The right colon as a target organ of nonocclusive mesenteric ischemia. Arch Surg 1990;125:591-4.
10. Greene FL, Ariyan S, Stansel HC Jr. Mesenteric and peripheral vascular ischemia secondary to ergotism. Surgery 1977;81:176-9.
11. Nalbandian H, Sheth N, Dietrich R, Georgiou J. Intestinal ischemia caused by cocaine ingestion. Report of two cases. Surgery 1985;97:374-6.
12. Stoney RJ, Cunningham CG. Acute mesenteric ischemia. Surgery 1993;114:489-90.
13. Hansen HJ. Emergency revascularization of SMA acute intestinal ischemia caused by thrombosis. Acta Cir Scan 1980;502:131-42.
14. Singh RP, Lee SR, Shah RC. Acute mesenteric vascular occlusion: a review of thirty-two patients. Surgery 1975;78:613-23.
15. Ritz JP, Runkel N, Berger G, Buhr HJ. Prognostic factors in mesenteric infarct. Zentralbl Chir 1997;122:332-8.
16. Bergan JJ, Dean RD, Conn Jr J, Yao JT. Revascularization of mesenteric infarction. Ann Surg 1975;182:430-9.
17. Shaw RS, Maynard EP. Acute and chronic thrombosis of the mesenteric arteries associated with malabsorption. N Eng J Med 1958;258:874-8.
18. Pergontz S, Ericsson B, Hedner V. Thrombosis in the surgery mesenteric of portal veins: report of case treated with thrombectomy. Surgery 1974;76:286-92.
19. Mergenthaler FW, Harris MN. Superior mesenteric veins thrombosis complicating pancreatoduodenectomy: successful treatment by thrombectomy. Ann Surg 1968;167:106-22.
20. Naitove A, Waissmann RE. Primary mesenteric venous thrombosis. Ann Surg 1965;101:516-33.
21. Horton JW, Walker PB. Oxygen Radicals lipid peroxidation, and permeability changes after intestinal ischemia and reperfusion. J Apyphysiol 1993;12:82-95.
22. Yoshida WB. Radicais livres na síndrome de isquemia e reperfusão. Cir Vasc Angiol 1996;12:82-95.
23. Schoenberg MH, Berger HG. Reperfusion injury after intestinal ischemia. Crit Care Med 1993;21:1376-86.
24. Haward TR, Brooks DL, Flynn TC, et al. Multiple organ disfunction after mesenteric artery revascularization. J Vasc Surg 1993;18:459-69.
25. Myers SL, Hernandez R. Oxygen free radical regulation of rat splanchnic blood flow. Surgery 1992;112:347-54.
26. Myers SL, Hernandez R. Leukotrien C4 regulation of splanchnic blood flow during ischemia. Am J Surg 1994;167:566-9.
27. Bitterman H, Aoki N. Anti-shock effects of human superoxide dismutase in splanchnic artery occlusion shock. Proc Soc Exp Biol Med 1988;188:265-71.
28. Parks DA, Bulkley GB, Granger N. Role of oxygen derived free radicals in digestive tract diseases. Surgery 1983;94:415-22.
29. Yoshida WB. Fisiopatologia da isquemia e reperfusão. In: Maffei FHA. Doenças vasculares periféricas. Rio de Janeiro: MEDSI; 2002. p. 253-8.
30. Parks DA, Granger DN. Xantine oxidase biochemistry distribution and physiology. Acta Physiol Scand Supp 1986;548:87-9.
31. Grace PA. Ischemia-reperfusion injury. Br J Surg 1994;81:637-47.
32. Welborn CR, Goldman G, Peterson JS, Valeri CR, Shepro D, Hechtman HB. Pathophysiology of ischemia-reperfusion on injury: central role of the neutroph. Br J Surg 1991;78:651-5.

33. Murphy ME, Kolvenbach R, Aleksis M, et al. Antioxidant depletion in aortic cross clamping ischemia: increase of the plasma alpha-tocopherylquinone/alpha-tocopherol ratio free radical. *Biol Med* 1992;13:95-100.
34. Yoshikawa T, Yasuda M, Ueda T, et al. Vitamin E gastric mucosal injury induced by ischemia and reperfusion. *Am J Clin Nutr* 1991;53:S210-4.
35. Del Maestro RF. An approach to free radicals in medicine and biology. *Acta Physiol Scand* 1980;492:153-68.
36. Parks DA, Granger DN. Contributions of ischemia and reperfusion to mucosal lesion formation. *Am J Physiol* 1986;13:6749-53.
37. Chiu CJ, Mcardle HH, Brown R, Scott HJ, Gurd FN. Intestinal mucosal lesions in low-flow states. *Arch Surg* 1970;101:478-83.
38. Porter JM, Ivatury RR, Azimuddin K, Swami R. Antioxidant therapy in the prevention of organ dysfunction syndrome and infectious complications after trauma: early results of a prospective randomized study. *Am Surg* 1999;65:478-83.
39. Montgomery A, Borgström A, Haglund U. Pancreatic proteases and intestinal mucosal injury after ischemia and reperfusion in the pig. *Gastroenterology* 1992;102:216-22.
40. Boros M, Kaszaki J, Bakó L, Nagy S. Studies on the relationship between xanthine oxidase and histamine release during intestinal ischemia-reperfusion. *Circ Shock* 1992;38:108-14.
41. Harward TR, Coe D, Souba WN, et al. Glutamine preserves but glutathione levels during intestinal ischemia and reperfusion. *J Surg Vasc* 1994;56:351-5.
42. Clark ET, Gewertz BL. Intermittent ischemia potentiates intestinal reperfusion injury. *J Vasc Surg* 1991;13:601-6.
43. Kaçmaz M, Ozturk HS, Karaayvaz M, Guven C, Durak I. Enzymatic antioxidant defense mechanism in rat intestinal tissue is changed after ischemia-reperfusion. Effects of an allopurinol plus antioxidant combination. *Can J Surg* 1999;42:427-31.
44. Sims CA, Wattanasirichaigoon S, Menconi MJ, Ajami AM, Fink MP, FCCM. Ringer's ethyl pyruvate solution ameliorates ischemia/reperfusion-induced intestinal mucosal injury in rats. *Crit Care Med* 2001;29:1513-18.
45. Aldemir M, Ozturk H, Guloglu C, Buyukbayram H. Effects of in vivo freezing and manitol in intestinal ischemia-reperfusion injury. *Injury* 2003;34:173-9.
46. Fujino Y, Sussuki Y, Kakiniki K, Ku Y, Kuroda Y. Protection against experimental small intestinal ischemia-reperfusion injury with oxygenated perfluochemical. *Br J Surg* 2003;90:1015-20.
47. Montero EF, Abrahao MS, Koike MK, Manna MC, Ramalho CE. Intestinal ischemia and reperfusion and N-acetylcysteine modulation. *Microsurgery* 2003;23:517-21.
48. Biondo-Simões MLP, Greca FH, Ioshi S, Tawil IIE, Menini CM, Rampazzo JC. Influência do antibiótico nas lesões de isquemia e reperfusão intestinal, estudo experimental em ratos. *Acta Cir Bras* 2000;15:83-7.
49. Brito MVH, Araújo M, Acácio GJS, Reis JMC. Lesão intestinal após isquemia-reperfusão: estudo comparativo usando sal tetrazólico (MTT) e histologia. *Acta Cir Bras* 2001;16:26-31.
50. Aoki N, Siegfried M, Tsao P, Lento P, Leger A. Beneficial mechanisms of action of a prostacyclin enhancing agent in splanchnic artery occlusion shock. *Chem Pathol Pharm* 1988;60:775-89.
51. Simonian GT, Dardik H, Hallac D, Ibrahim J, Stahl R. Pharmacologic amelioration of splanchnic arterial occlusion shock and reperfusion injury: comparative studies of microvascular permeability and free radical toxicity in a rat model. *Vasc Surg* 1997;31:645-56.
52. Yoshida WB, Alasio T, Maziotta R, Qin F, Kashani M, Lee S, Dardik H. Effect of alpha-tocopherol, taurine and selenium in the attenuation of the injuries of ischemia and reperfusion in splanchnic organs. *Cardiovasc Surg* 1998;6:178-87.
53. Cuzzocrea S, Misko TP, Constantino G, et al. Beneficial effects of peroxynitrite decomposition catalyst in a rat model of splanchnic artery occlusion and reperfusion. *Faseb J* 2000;14:1061-72.
54. Mazzon E, Dugo L, De AS, Li JH, Caput AP, Zahang J, Cuzzocrea S. Beneficial effects of GPI 6150, an inhibitor of poly (ADP-ribose) polymerase in a rat model of splanchnic artery occlusion and reperfusion. *Shock* 2002;17:222-7.
55. Cuzzocrea S, McDonald MC, Mazzon E, et al. Beneficial effects of tempol, a membrane-permeable radical scavenger, in a rodent model of splanchnic artery occlusion and reperfusion. *Shock* 2000;14:150-6.
56. Cuzzocrea S, Pisano B, Dugo L, et al. Rosiglitazone and 15-deoxy-(delta) 12,14-prostagalndin J2, ligar of the peroxisome proliferator-activated receptor- $\gamma$  (PPA  $\gamma$ ), reduce ischemia/reperfusion injury of the gut. *Br J Pharmacol* 2003;140:366-76.
57. Macareno RSS, Takagi RU, Bardella LC, Sequeira JL, Yoshida WB. Estudo da ação do extrato de Gingko biloba e amido hidroxietílico na atenuação de alterações decorrentes de isquemia e reperfusão de órgãos esplâncnicos em ratos. *Acta Cir Bras* 2001;16:26-31.
58. Deune EG, Khouri RK. Rat strain differences in flap tolerance to ischemia. *Microsurgery* 1995;16:765-7.
59. Kirschner RE, Fantini GA. Role of iron oxygen-derived free radicals in ischemia-reperfusion injury. *J Am Coll Surg* 1994;179:103-17.
60. Haglind E, Xia G, Rylander R. Effects of antioxidants and PAF receptor antagonist in intestinal shock in the rat. *Circ Shock* 1994;42:83-91.
61. Lelli JL, Pradhan S, Cobb M. Prevention of post-ischemic injury in immature intestine by desferoxamine. *J Surg Res* 1993;54:34-8.
62. Moreno JB, Francischetti I, Hafner L. Lesões de isquemia-reperfusão em músculos esqueléticos: fisiopatologia e novas tendências de tratamento, com ênfase em reperfusão controlada. *J Vasc Br* 2002;1:113-20.
63. Hinder RA, Stein HJ. Oxygen derived free radicals. *Arch Surg* 1991;126:104-5.
64. Nejima J, Knight DR, Fallon JT. Superoxide dismutase reduces reperfusion arrhythmias but fails to salvage regional function or myocardium at risk in conscious dogs. *Circulation* 1989;79:143-53.
65. Richard VJ, Murray CE, Jennings RB, Reiner KA. Therapy to reduce free radicals during early reperfusion does not limit the size of myocardial infarcts caused by 90 minutes of ischemia in dogs. *Circulation* 1988;78:473-80.
66. Moreno JB. Efeito do alfa-tocoferol na atenuação da lesão de isquemia-reperfusão em membro posterior do rato [dissertação]. Botucatu: Faculdade de Medicina de Botucatu, UNESP; 1991.

67. Canfield LM, Forage JW, Valenzuela JG. Carotenoides as cellular antioxidants. *Proc Soc Exp Biol Med* 1992;200:260-6.
68. Kukreja RC, Hess ML. The oxygen free radical system: from equations through membrane protein interactions to cardiovascular injury and protection. *Cardiovasc Res* 1992;26:641-55.
69. Levander AO. Selenium and sulfur in antioxidant protective systems: relationship with vitamin E and malaria. *Proc Soc Exp Biol Med* 1992;200:255-9.
70. Hoekstra WG. Biochemical function of selenium and its relation to vitamin E. *Fed Proc* 1975;34:2083-9.
71. Freeman BA, Crapo JD. Biology of disease, free radicals and tissue injury. *Lab Invest* 1982;47:412-26.
72. Paterson IS, Klausner JM, Goldman G, et al. Pulmonary edema after aneurysm surgery is modified by mannitol. *Ann Surg* 1988;210:796-801.
73. Pó JF. Isquemia e reperfusão na oclusão aórtica em cães. Alterações hemodinâmicas, ação de radicais livres e lesões estruturais [dissertação]. São Paulo: Universidade Federal de São Paulo; 1995.
74. Ambrosio G, Zweier J, Jacoubs WE, Weisfelot ML, Flaherty JT. Improvement of postischemic myocardial function and metabolism induced by administration of deferoxamine at the time of reflow: the role of iron in the pathogenesis of reperfusion injury. *Circulation* 1987;76:906-15.
75. Badylak SF, Simons A, Turek J, Babos CF. Protection from reperfusion injury in the isolated heart by deferoxamine and allopurinol administration. *Cardiovasc Res* 1987;21:500-6.
76. Sardinha WE. Isquemia e reperfusão da musculatura esquelética em ratos. Inibição das lesões lipoperoxidativas mediadas por radicais livres pela desferoxamina [tese]. São Paulo: Escola Paulista de Medicina; 1994.
77. Menasche P, Pasquier C, Belluci S. Deferoxamine reduces neutrophil mediated free radical production during cardiopulmonary bypass in man. *J Thorac Cardiovasc Surg* 1988;96:582-9.
78. Hedlund BE, Hallaway PE, Mahoney JR. High molecular weight forms of deferoxamine: novel therapeutic agents for treatment of iron mediated tissue injury. *Adv Exp Med Biol* 1990;264:229-34.
79. Granger DN, Kviety PR, Perry MO. Leukocyte-endothelial cell adhesion induced by ischemia and reperfusion. *Can J Physiol Pharmacol* 1993;71:67-75.
80. Romson JL, Hook BG, Kunkel SL, Abrams GO, Schorek MA, Lucchesi BR. Reduction in the extent of ischemic myocardial injury by neutrophil depletion in the dog. *Circulation* 1983;67:1016-23.
81. Cuzzocrea S, McDonald MC, Mazzon E, enefical effects of tempol, a membrane-permeable radical scavenger, in a rodent model of splanchnic artery occlusion and reperfusion. *Shock* 2000;14:150-6.
82. Santos CHM, Gomes OM, Pontes JCDV, Miji LNO, Higa EI. Uso de propofol (2,6 diisopropilfenol) como inibidor da lesão tecidual na isquemia e reperfusão mesentérica. Estudo experimental em ratos. *Acta Cir Bras* 2003;18.
83. Rangan U, Bulkley GB. Prospects for treatment of free radical-mediated tissue injury. *Br Med Bull* 1993;49:700-18.
84. Clark ET, Gewertz BL. Glucagon potentiates intestinal reperfusion injury. *J Vasc Surg* 1990;11:270-9.

Correspondência:

Marcelo Eduardo Ribeiro

Faculdade de Medicina de Botucatu

Departamento de Cirurgia e Ortopedia

CEP 18618-970 – Rubião Júnior, Botucatu, SP

Tel.: (19) 3534.2474

E-mail: angiomed@linkway.com.br