

Relação morfológica entre o diâmetro, o colo proximal e distal dos aneurismas da aorta abdominal

Anatomic features related to diameter, proximal and distal neck of abdominal aortic aneurysms

Erasmão Simão da Silva¹, Mauro H. Hanaoka², Pedro Puech-Leão¹,
Erasmão Magalhães Castro de Tolosa²

Resumo

Objetivo: Analisar relevantes aspectos anatômico-morfológicos dos aneurismas da aorta abdominal encontrados em necropsia.

Método: Foram estudados 43 espécimes compreendendo a aorta abdominal aneurismática. Para restabelecer o diâmetro arterial e a morfologia do aneurisma, um dispositivo que permite a distensão da parede arterial com pressão controlada foi introduzido na luz arterial. As medidas feitas nos espécimes consistiram de diâmetro transverso (lâtero-lateral e ântero-posterior), comprimento do aneurisma, diâmetro transverso e comprimento do colo proximal e distal.

Resultados: A média do valor do diâmetro transverso na amostra foi de 6,86 cm e a média da extensão longitudinal, 10,03 cm. Trinta e nove aneurismas apresentavam colo proximal com diâmetro médio de 2,33 cm (1,9 a 2,8 cm) e comprimento variando de 0,4 a 6,8 cm (média de 2,41 cm). Em 12 espécimes, encontrou-se colo distal (média do diâmetro de 2,44 cm, média do comprimento de 1,58 cm). Os aneurismas com colo distal têm o diâmetro transverso e o comprimento significativamente menores que aqueles que não apresentam colo distal ($P < 0,01$). Apesar dos aneurismas com menor diâmetro apresentarem colos proximais de maior comprimento, essa correlação não foi significativa ($P > 0,05$). A correlação entre o diâmetro transverso do aneurisma e o seu comprimento foi positiva e significativa ($P < 0,01$), assim como a correlação entre o comprimento do aneurisma e o comprimento do colo proximal foi significativa e inversa ($P < 0,01$).

Conclusão: Nesta amostra, os aneurismas com maior diâmetro e comprimento tendem a apresentar menor comprimento do colo proximal e distal. Esse fato demonstra que à medida que o aneurisma cresce, ele perde os colos anatômicos e avança em direção às artérias ilíacas e renais. A progressão é mais acentuada em sentido distal, pois a minoria dos espécimes tem colo anatômico antes da bifurcação da aorta.

Palavras-chave: aneurisma, necropsia, morfologia.

Abstract

Objective: To analyze important anatomical/morphological aspects of abdominal aortic aneurysms detected at autopsy.

Method: In this study, 43 specimens were studied. In order to reestablish arterial diameter and aneurysm morphology, a device was introduced in the arterial lumen. This device allows distention of the arterial wall with controlled pressure. The measures done on the specimens consisted of: transverse diameter, aneurysm length, transverse diameter and length of the proximal and distal aneurysm neck.

Results: The mean value of the transverse diameter in this sample was 6.86 cm and the mean length, 10.03 cm. Thirty-nine aneurysms presented proximal neck with mean diameter of 2.33 cm (range 1.9 to 2.8 cm) and length ranging from 0.4 cm to 6.8 cm (mean: 2.41 cm). Twelve specimens displayed a distal neck (mean of the diameter: 2.44 cm, mean of the length: 1.58 cm). Aneurysms with distal neck present transverse diameter and length significantly smaller than those without distal neck ($P < 0.01$). Although smaller diameter aneurysms present longer proximal neck, this correlation was not significant ($P > 0.05$). The correlation between transverse diameter and length was positive and significant ($P < 0.01$), whereas the correlation between the length of the aneurysm and the length of the proximal neck was significant and inverse ($P < 0.01$).

Conclusion: In this sample, the aneurysms with larger diameter and length tend to have shorter proximal and distal neck. This fact shows that as the aneurysm grows, it loses the anatomical necks and advances towards the iliac and renal arteries. The progression is more accentuated towards the distal portion, because in the minority of the specimens the anatomical neck is located before the bifurcation of the aorta.

Key words: aneurysm, autopsy, morphology.

1. Disciplina de Cirurgia Vascular, Faculdade de Medicina, Universidade de São Paulo (USP), São Paulo, SP.

2. Disciplina de Técnica Cirúrgica e Cirurgia Experimental, Faculdade de Medicina, Universidade de São Paulo (USP), São Paulo, SP.

Artigo submetido em 29.12.03, aceito em 14.06.04.

As características anatômicas dos aneurismas da aorta abdominal tornaram-se ainda mais importantes com o advento das técnicas de reparo dos aneurismas aórticos abdominais através da via endoarterial¹⁻³. Dependendo do diâmetro do aneurisma, ocorrem variações no colo proximal, no colo distal, no grau de tortuosidade e no envolvimento dos vasos ilíacos⁴. Portanto, é importante saber se o crescimento faz com que os aneurismas se tornem complexos, dificultando, assim, o tratamento intervencionista⁵⁻⁷.

A caracterização anatômica dos aneurismas é obtida no período pré-operatório através da tomografia computadorizada convencional associada à angiografia⁸, à tomografia computadorizada helicoidal^{9,10} ou à angiografia por ressonância magnética com gadolínio¹¹. Através dessas modalidades de diagnóstico, vários estudos têm sido realizados sobre a morfologia dos aneurismas e as limitações anatômicas de seu tratamento^{12,13}.

Os trabalhos em necropsia abordam, principalmente, o diâmetro e o local de rotura. Este estudo tem o objetivo de analisar vários aspectos da morfologia dos aneurismas da aorta abdominal em espécimes encontradas em necropsia. Os aneurismas têm a sua morfologia restabelecida através de um dispositivo que distende a parede arterial por meio de pressão intraluminal controlada^{14,15}.

Casuística e métodos

Foram analisados 43 espécimes da aorta abdominal. Os indivíduos portadores dos aneurismas foram submetidos à necropsia para esclarecimento da causa morte nos anos de 1998 e 1999. As necropsias foram realizadas no Serviço de Verificação de Óbitos do Departamento de Patologia da Faculdade de Medicina da Universidade de São Paulo.

A média da idade dos indivíduos com aneurisma foi de 72 anos (43 – 94 anos). Trinta e cinco indivíduos eram do sexo masculino (81%). Trinta e um aneurismas estavam rotos e 12 íntegros.

Os critérios de exclusão utilizados para a seleção da amostra foram os seguintes:

- indivíduo não portador de aneurisma da aorta abdominal infra-renal;
- avançado estado de autólise do cadáver;
- tempo de óbito superior a 24 horas;
- espécime danificado no momento da remoção para a análise.

O espécime foi removido do cadáver e submetido a dissecação cirúrgica. Um dispositivo foi colocado no interior do aneurisma e insuflado até 80 mmHg^{14,15}, recompondo, assim, o seu diâmetro e sua morfologia.

As seguintes medidas foram realizadas com o auxílio de um paquímetro:

1. Diâmetro transverso do aneurisma (lâtero-lateral: DLL ou ântero-posterior:DAP);
2. Extensão longitudinal do aneurisma (comprimento);
3. Diâmetro transverso máximo do colo proximal do aneurisma (entre a emergência da artéria renal mais distal e o início do aneurisma);
4. Extensão longitudinal do colo proximal do aneurisma (comprimento);
5. Diâmetro transverso máximo do colo distal do aneurisma (entre o fim do aneurisma e a bifurcação da aorta);
6. Extensão longitudinal do colo distal do aneurisma (comprimento);
7. Ângulo entre o eixo principal da aorta e o eixo principal do aneurisma (o maior ângulo: lateral ou frontal).

Segundo as características morfológicas, os aneurismas foram divididos em cinco categorias^{3,16,17}:

- A) Colo proximal e distal maior ou igual a 10 mm de extensão e com diâmetro inferior a 28 mm;
- B) Colo proximal maior ou igual a 10 mm de extensão e menos de 28 mm de diâmetro, com aneurisma envolvendo a bifurcação da aorta;
- C) Colo proximal maior ou igual a 10 mm de extensão e menos de 28 mm de diâmetro, com aneurisma envolvendo as artérias ilíacas comum e poupando, pelo menos em um lado, a bifurcação da artéria ilíaca comum;
- D) Colo proximal maior ou igual a 10 mm de extensão e menos de 28 mm de diâmetro, com aneurisma envolvendo as duas bifurcações das artérias ilíacas comuns ou aneurisma de artéria ilíaca interna bilateral;
- E) Colo proximal com extensão menor que 10 mm ou diâmetro maior ou igual a 28 mm;

A classificação quanto à intensidade da tortuosidade, baseada no ângulo entre o eixo principal da aorta e o eixo principal do aneurisma (o ângulo mais acentuado nos planos frontal ou lateral), foi a seguinte: grau I

(entre 180° e 150°), grau II (entre 149° e 120°) e grau III (menos de 120°)⁴.

Quanto à extensão proximal dos aneurismas em relação às artérias renais, foram considerados supra-renais (acima das artérias renais), para-renais (com envolvimento das artérias renais, sem envolvimento da artéria mesentérica superior ou do tronco celíaco), justa-renais (aneurisma com origem a menos de 1,0 cm das artérias renais) e infra-renais (aneurismas com origem a 1,0 cm ou mais a partir das artérias renais)¹¹. Para análise dos aneurismas de acordo com diferentes diâmetros máximos, foram divididos em tipo 1 (entre 4,0 e 4,9 cm), tipo 2 (entre 5,0 e 5,9 cm), tipo 3 (entre 6,0 e 6,9 cm) e tipo 4 (> 6,9 cm)¹².

Quanto ao comprimento do colo proximal, os aneurismas foram divididos em três grupos: com extensão menor que 1,0 cm, com extensão entre 1,0 cm e 1,9 cm e maior ou igual a 2,0 cm.

Método estatístico

A análise estatística foi baseada no cálculo dos valores médios e desvio padrão, teste *t* pareado e Student-Newman-Keuls, por fim correlação e coeficiente de correlação. O nível de significância admitido foi de $P < 0,05$.

Resultados

Os valores referentes ao diâmetro transverso dos aneurismas (lâtero-lateral e ântero-posterior) e a extensão longitudinal estão apresentados na Tabela 1.

Tabela 1 - Diâmetro transverso e extensão longitudinal dos aneurismas

	Diâmetro lâtero- lateral	Diâmetro ântero- posterior	Extensão longitudinal
Média	6,8651	6,5186	10,03023
Mínimo	3,3	3,4	4,2
Máximo	10,5	10,5	17,7
Desvio padrão	1,818016	1,500993	3,06085

A comparação entre a média dos valores do diâmetro lâtero-lateral e a média dos valores do diâmetro ântero-posterior demonstrou, com significância estatística (*t* pareado = 2,58, $P = 0,0134$), que o diâmetro

lâtero-lateral é maior que o diâmetro ântero-posterior (Figura 1). A correlação entre essas medidas foi positiva com coeficiente de 0,87643 e $P = 0,0001$.

A correlação entre o diâmetro transverso (DLL e DAP) e a extensão dos aneurismas foi positiva e estatisticamente significativa ($P = 0,0001$; DLL $r = 0,61834$ e DAP $r = 0,65209$), isto é, quanto maior o diâmetro maior a extensão do aneurisma (Figura 2).

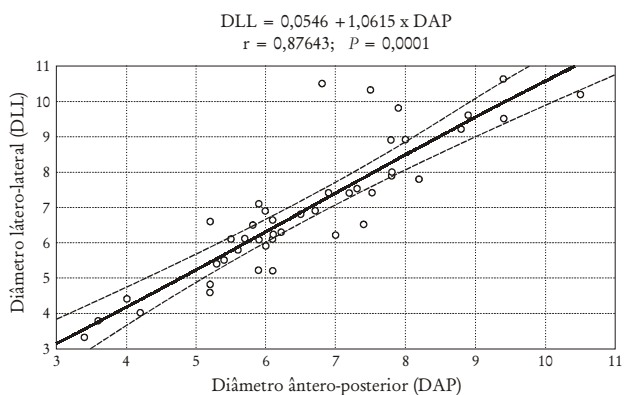


Figura 1 - Relação entre o diâmetro lâtero-lateral e ântero-posterior dos aneurismas estudados.

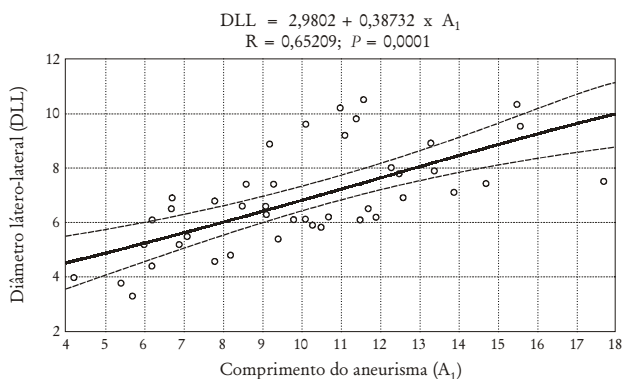
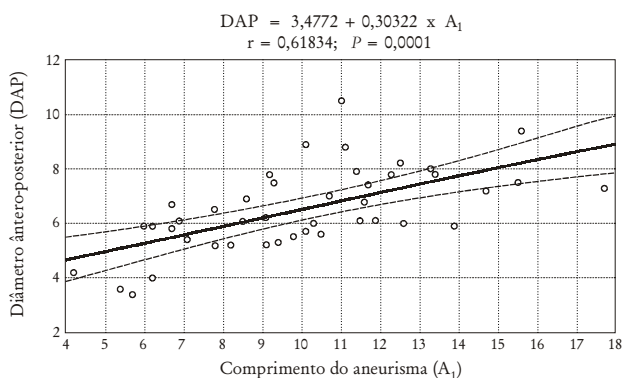


Figura 2 - Relação entre o diâmetro transverso e o comprimento dos aneurismas.

Quatro aneurismas eram do tipo para-renal, seis justa-renais e os demais infra-renais. Portanto, entre os 43 aneurismas, 39 foram analisados quanto à presença do colo proximal infra-renal.

Quanto à classificação anatômica os aneurismas distribuíram-se em tipo A, três espécimes (7,0%), tipo B, 14 espécimes (32,6%), tipo C, 13 espécimes (30,2%), tipo D, três espécimes (7,0%) e tipo E, com 10 espécimes (23,2%). Nesta amostra de 43 aneurismas, os tipos A, B e C somaram 69,8% dos espécimes e os tipos D e E, 30,2%.

A Tabela 2 apresenta a distribuição dos aneurismas em grupos de acordo com intervalos diferentes de diâmetro e também mostra como as diferentes formas anatômicas distribuíram-se nos grupos.

A média do diâmetro e da extensão do colo proximal nos 39 aneurismas com colo proximal presente e a média do diâmetro e extensão do colo distal nos 12 aneurismas, em que essa medida foi possível, estão apresentados na Tabela 3.

Ainda com relação ao colo proximal, a Tabela 4 apresenta os valores médios do diâmetro transverso e os valores médios do comprimento dos aneurismas nos três grupos com diferentes comprimentos do colo proximal dos aneurismas.

Tabela 2 - Distribuição das formas anatômicas em grupos de aneurismas com diâmetros diferentes

Diâmetro transverso máximo	n	Distribuição das formas anatômicas
Grupo 1 (4,0 a 4,9 cm)	4 (9,3%)	A (2) C (2)
Grupo 2 (5,0 a 5,9 cm)	6 (14%)	A (1) B (3) D (1) E (1)
Grupo 3 (6,0 a 6,9 cm)	14 (32,6%)	B (5) C (6) E (3)
Grupo 4 (> 6,9 cm)	19 (44,1%)	B (5) C (6) D (2) E (6)

Em relação ao diâmetro dos aneurismas, não se constatou diferenças significativas (Student-Newman-Keuls: $F = 0,75$, $P = 0,48$ e $F = 0,14$, $P = 0,869$) nos três grupos de aneurismas apresentados na Tabela 4, com diferentes extensões do colo proximal. A correlação entre o diâmetro transverso dos 39 aneurismas com colo proximal e a extensão do colo proximal também não foi significativa estatisticamente ($P > 0,05$). A correlação entre a extensão do aneurisma e a extensão colo proximal foi inversa (Figura 3) com significância estatística ($F = 4,21$, $P = 0,023$).

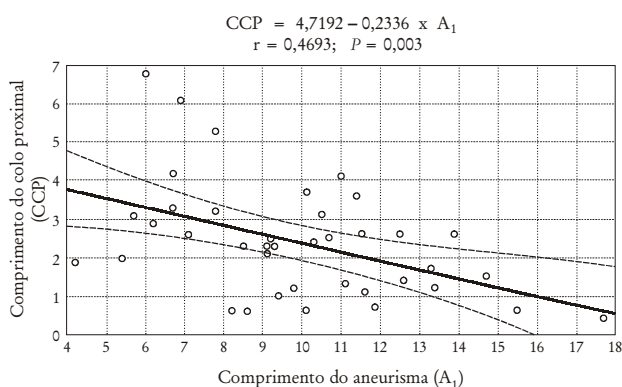


Figura 3 - Relação entre o comprimento do aneurisma e o comprimento do seu colo proximal.

A média do diâmetro transverso e extensão total dos 12 aneurismas com colo distal presente foram, respectivamente, de 5,84 cm (desvio padrão = 1,53) e 8,88 cm (desvio padrão = 2,56). A média do diâmetro transverso e extensão total dos 27 aneurismas sem colo distal foram, respectivamente, de 7,4 cm (desvio padrão = 1,69) e 10,69 cm (desvio padrão = 2,9). Tanto o diâmetro quanto a extensão do saco aneurismático foram maiores nos aneurismas sem colo distal ($P < 0,001$).

Quanto ao ângulo entre o eixo da aorta e o eixo do aneurisma, 21 espécimes foram incluídos no grau I, entre 150° e 180°, 16 no grau II, entre 120° e 149° e, finalmente, seis espécimes apresentavam ângulos menores que 120° (grau III).

A distribuição do diâmetro transverso e a extensão dos aneurismas nos diferentes grupos de ângulos estão apresentadas na Tabela 5.

Tabela 3 - Diâmetro e extensão do colo proximal e distal dos aneurismas

Diâmetro	n	Média (cm)	Mínimo (cm)	Máximo (cm)	DP* (cm)
Diâmetro do colo proximal	39	2,3310256	1,9	2,8	0,24038
Extensão do colo proximal		2,410256	0,4	6,8	1,48674
Diâmetro do colo distal	12	2,441667	2	3,4	0,454189
Extensão do colo distal		1,58333	0,4	4,5	1,230546

* DP = desvio padrão.

Tabela 4 - Extensão e diâmetros transversos nos aneurismas com diferentes comprimentos de colo proximal

Extensão do colo proximal (cm)	Diâmetro ântero-posterior		Diâmetro látero-lateral		Extensão longitudinal do aneurisma	
	média	DP*	média	DP*	média	DP*
< 1,0	6,87	1,3984	7,05	1,8748	12	3,856
1,0 a 1,9	6,622	1,4855	7,3666	2,02608	11,12	3,118
2,0 a 6,8	6,312	1,6211	6,5208	1,7954	8,891	2,308

* DP = desvio padrão.

Tabela 5 - Correlação entre os valores do diâmetro transversos e extensão dos aneurismas nos diferentes grupos de ângulos

Ângulo	Diâmetro ântero-posterior		Diâmetro látero-lateral		Extensão	
	média	DP*	média	DP*	média	DP*
< 120° (III)	6,683	1,147	7,383	2,131	10,85	3,949
120° a 149° (II)	6,868	1,8578	7,05	1,832	10,2	2,717
150° a 180° (I)	6,047	1,2662	6,576	1,758	9,661	3,233

* DP = desvio padrão.

Não foram demonstradas, com significância estatística, diferenças relativas ao diâmetro e à extensão dos aneurismas nos três grupos de aneurismas divididos quanto ao ângulo entre o eixo da aorta e o eixo do aneurisma.

Discussão

Os métodos de diagnóstico e avaliação anatômica dos aneurismas evoluem a cada dia e fornecem informações precisas e vitais para a execução adequada do tratamento intervencionista^{11,18}. O estudo

anatômico em espécimes pode contribuir para a compreensão da morfologia dos aneurismas e destacar as características anatômicas mais comuns que serão enfrentadas durante a correção, partindo-se da premissa que um método de imagem tem de ser analisado sob a luz do conhecimento anatômico.

Os dados apresentados na Tabela 1 e na Figura 1 demonstram que os aneurismas têm crescimento assimétrico em relação aos diâmetros. A tendência ao crescimento lateral supera o crescimento no sentido ântero-posterior, provavelmente, pela ação de contenção da coluna vertebral e das vísceras abdominais sobre a parede do aneurisma.

Uma das preocupações a respeito da correção consiste na hipótese de quanto maior o diâmetro transversal do aneurisma, menor seria a extensão do colo proximal, tornando o procedimento mais trabalhoso e com maiores riscos. Os resultados apresentados na Figura 2 demonstram que quanto maior o diâmetro transversal do aneurisma maior sua extensão. A Figura 3 apresenta os dados que indicam que quanto maior a extensão do aneurisma menor a extensão do colo proximal. Portanto, os aneurismas com comprimento maior tenderiam a perder o colo proximal, dificultando o tratamento.

Apesar da média dos valores dos diâmetros transversos dos aneurismas ter sido maior nos aneurismas com extensão do colo proximal menor (Tabela 4), não existiu correlação estatisticamente significativa entre o diâmetro transversal dos aneurismas e a extensão do colo proximal nesta amostra, somente uma tendência. Por outro lado, a relação entre o diâmetro transversal e a extensão do colo distal foi significativa, demonstrando que quando o aneurisma aumenta em diâmetro, o colo distal fica menor.

Os dados da Tabela 2 demonstram que 76,7% dos aneurismas desta amostra são aneurismas com indicação cirúrgica inquestionável se somente o diâmetro fosse analisado (acima de 6,0 cm, portanto, aneurismas grandes) e, aproximadamente, 70% dos aneurismas da amostra apresentariam boas condições anatômicas para correção (pertencem às classes A, B e C), com base nas características anatômicas dos aneurismas e do envolvimento aneurismático das artérias ilíacas comuns.

Apesar da maioria dos aneurismas da classe E estarem no grupo 4, de maior diâmetro, os aneurismas desta categoria estão também presentes em faixas de diâmetros inferiores (2 e 3 – Tabela 2). A heterogeneidade de fatores envolvidos na evolução natural

dos aneurismas também influencia sua anatomia, tornando-a algumas vezes imprevisível.

O principal motivo de inclusão do espécime na categoria E foi o envolvimento do colo proximal. Quatro aneurismas eram para-renais e seis eram justa-renais (extensão do colo inferior a 1,0 cm). A razão para inclusão na categoria D foi o envolvimento da bifurcação das artérias ilíacas bilateralmente ou aneurisma das duas ilíacas internas.

A média do diâmetro e da extensão dos aneurismas mais tortuosos (tipo II, III) foi maior que nos aneurismas alinhados (tipo I). Embora, nesta amostra, sem significado estatístico (Tabela 5), esses resultados demonstram que os aneurismas maiores tendem a ser mais tortuosos, o que também acarreta maiores dificuldades à correção.

Conclusão

O conhecimento anatomo-morfológico dos aneurismas é importante para o reparo dessas dilatações, tanto pela via endovascular como pela correção aberta. Os estudos anatômicos ajudam a compreender aspectos importantes dos métodos de imagem diagnóstica. De modo geral, à medida que aumenta (no diâmetro e no comprimento), o aneurisma perde o colo proximal e distal e fica mais tortuoso.

Referências

1. Parodi JC, Palmaz JC, Barone HD. Transfemoral intraluminal graft implantation for abdominal aortic aneurysms. *Ann Vasc Surg* 1991;5:491-9.
2. Parodi JC. Endovascular repair of abdominal aortic aneurysms and other arterial lesions. *J Vasc Surg* 1995;21:549-57.
3. Moore WS, Rutherford RB. Transfemoral endovascular repair of abdominal aortic aneurysm: results of the North American EVT phase 1 trial. *J Vasc Surgery* 1996;23:543-53.
4. Ahn SS, Rutherford RB, Johnston KW, et al. Reporting standards for infrarenal endovascular abdominal aortic aneurysm repair. *J Vasc Surg* 1997;25:405-10.
5. May J, White GH, Yu W, Waugh R, Stephen MS, Harris JP. Results of endoluminal grafting of abdominal aortic aneurysms are dependent on aneurysm morphology. *Ann Vasc Surg* 1996;10:254-61.
6. Dorros G, Parodi JC, Schonholz C, et al. Evaluation of endovascular abdominal aortic aneurysm repair: anatomical classification, procedural success, clinical assessment, and data collection. *J Endovasc Surg* 1997;4:203-25.
7. Parodi JC, Barone A, Piraino R, Schonholz C. Endovascular treatment of abdominal aortic aneurysms: lessons learned. *J Endovasc Surg* 1997;4:102-10.

8. May J, White GH, Yu W, et al. Concurrent comparison of endoluminal versus open repair in the treatment of abdominal aortic aneurysms: analysis of 303 patients by life table method. *J Vasc Surg* 1998;27:213-21.
9. Gomes MN, Davros WJ, Zeman RK. Preoperative assessment of abdominal aortic aneurysm: the value of helical and three-dimensional computed tomography. *J Vasc Surg* 1994;20:367-76.
10. Balm R, Stokking R, Kaatee R, Blankensteijn JD, Eikelboom BC, Leeuwen MS. Computed tomographic angiographic imaging of abdominal aortic aneurysms: implications for transfemoral endovascular aneurysm management. *J Vasc Surg* 1997;26:231-7.
11. Prince MR, Narasimham DL, Stanley JC, et al. Gadolinium-enhanced magnetic resonance angiography of abdominal aortic aneurysms. *J Vasc Surg* 1995;21:656-69.
12. Bayle O, Branchereau A, Rosset E, et al. Morphologic assessment of abdominal aortic aneurysms by spiral computed tomographic scanning. *J Vasc Surg* 1997;26:238-46.
13. Veith FJ, Abbott WM, Yao JST, et al. Guidelines for development and use of transluminally placed endovascular prosthetic grafts in the arterial system. *J Vasc Surgery* 1995;21:670-85.
14. Silva ES, Rodrigues Jr. AJ, Tolosa EMC, Pereira PRB, Zanoto A, Martins J. Variation of infrarenal aortic diameter. A necropsy study. *J Vasc Surg* 1999;29:920-7.
15. Silva ES, Rodrigues Jr. AJ, Rodrigues CJ, Tolosa EMC, Prado GVB, Nakamoto JC. Morphology and diameter of infrarenal aortic aneurysms: a prospective autopsy study. *Cardiovasc Surg* 1999;7(S1):71.
16. Blum U, Voshage G, Lammer J, et al. Endoluminal stent-grafts for infra-renal abdominal aortic aneurysms. *N Engl J Med* 1997;336:13-20.
17. Ristow AV, Bonamigo TP, Dutra CF. Seleção de pacientes para tratamento endovascular do aneurisma da aorta abdominal. In: Bonamigo TP, Ristow AV, editores. *Aneurismas*. Rio de Janeiro: DI; 2000. p. 112
18. Chuter TAM, Green RM, Ouriel K, DeWeese JA. Infrarenal aortic aneurysm structure: implications for transfemoral repair. *J Vasc Surg* 1994;20:44-50.

Correspondência:

Erasmão Simão da Silva
Rua Martins, 96
CEP 05511-000 – São Paulo, SP
Tel./Fax: (11) 3814.9873
E-mail: ersimao@usp.br

Aviso aos ex-residentes

Se você foi residente até 2003 e ainda não está inscrito em sua Regional, procure regularizar sua situação para passar a receber o **J Vasc Br** imediatamente, sem qualquer ônus.
Ajude a manter o cadastro da SBACV atualizado.